50

LABORATOIRE D'ANATOMIE PATHOLOGIQUE
DE L'UNIVERSITÉ DE GENÈVE

RECHERCHES
ANATOMO-PATHOLOGIQUES
SUR LES
INFLAMMATIONS
MÉTASTATIQUES SUPPURATIVES
A LA SUITE DE LA
GONORRHÉE

PAR

Henri MARTIN, de Vevey.

PRESENTED by the AUTHOR.

THÈSE PRÉSENTÉE A LA FACULTÉ DE MÉDECINE DE GENÈVE
POUR OBTENIR LE GRADE DE DOCTEUR EN MÉDECINE

GENÈVE
IMPRIMERIE TAPONNIER ET STUDER
1882

A MES MAITRES VÉNÉRÉS

M. A. v. KOELLIKER

Professeur d'Anatomie normale à l'Université de Würzburg.

M. F.-WILH. ZAHN

Professeur d'Anatomie pathologique à l'Université de Genève.

HOMMAGE DE RECONNAISSANCE RESPECTUEUSE.

INTRODUCTION

La gonorrhée est une affection qui a de tout temps été considérée comme étant peu sérieuse en elle-même. Après un délai plus ou moins long elle peut cependant amener des troubles locaux (rétrécissements) qui, à leur tour, peuvent produire des maladies graves ayant leur point de départ dans les organes urinaires (dilatation de la vessie, etc., pyélo-néphrite, ammoniémie).

On la voit quelquefois déterminer des affections aiguës d'autres organes (cystite, prostatite, épididymite).

Le cas qui fait l'objet de ce travail nous montre aussi que la gonorrhée, toute anodine qu'elle est en apparence, peut donner lieu à des troubles généraux aigus de la plus grande gravité.

Notre observation est donc une contribution à l'étude des maladies infectieuses, sujet qui a, dans ces douze dernières années, amené la publication de nouvelles et intéressantes découvertes.

Chez notre malade, la lésion qui, à l'autopsie, paraissait être le point de départ de l'infection générale, avait son siège dans la prostate ; l'affection uréthrale qui, sans aucun doute, était la cause première de toutes les autres lésions, avait déjà disparu en grande partie.

Comme dans la littérature les gonorrhées avec affections secondaires généralisées, ne sont pour ainsi dire pas connues, nous avons dû, pour être juste envers ceux qui ont écrit avant nous sur ce sujet, recourir à l'indication bibliographique des cas de prostatite ayant déterminé des troubles généraux.

Avant d'aller plus loin, nous désirons adresser nos remerciements à M. le professeur Revilliod, qui a obligeamment mis à notre disposition l'histoire du malade. Qu'il nous soit aussi permis d'exprimer toute notre reconnaissance à M. le professeur Zahn, dont les précieuses directions nous ont seules permis de mener ce travail à bien, et à notre ami, M. le Dr Eternod, au crayon duquel nous devons les belles planches qui terminent cet ouvrage.

HISTORIQUE

Nous ne voulons pas nous occuper ici des prostatites succédant à des rétrécissements de l'urèthre, suite de gonorrhées anciennes, ces inflammations-là sont plutôt de nature traumatique. Nous n'avons en vue ici que la prostatite survenant au cours d'une gonorrhée aiguë. Cette maladie n'est pas fréquente, mais en cherchant dans les journaux de chirurgie et dans les traités sur les affections génito-urinaires, on en trouve cependant un certain nombre d'exemples. Il ressort bientôt d'un examen attentif de ces cas que si l'inflammation de la prostate est pour l'ordinaire une complication de la gonorrhée dont le pronostic n'est pas grave d'emblée, on trouve pourtant des exemples d'accidents redoutables et même de mort dont la cause prochaine ne doit être recherchée que dans la prostatite.

Rassembler ces faits, les coordonner et les comparer, non dans un but clinique ou thérapeutique, mais au point de vue de l'étiologie et de l'anatomie pathologique, tel a été le but de mes recherches.

Il est clair qu'une pareille statistique (si tant est qu'on puisse lui appliquer ce nom) ne peut viser à la perfection, car il doit nécessairement y avoir un grand

nombre de cas dans lesquels la prostatite, étant légère, n'a pas été diagnostiquée, et d'autres, non moins nombreux, où l'observation n'a pas été relatée. D'un autre côté, je n'ai eu à ma disposition qu'une quantité relativement restreinte d'ouvrages étrangers, de sorte qu'il ne m'est guère possible de préciser d'une manière générale. Je crois, cependant, qu'avec ce que j'ai pu recueillir, on peut déjà se faire une idée assez exacte du fond de la question.

Etiologie. — Au point de vue étiologique, je n'ai trouvé que vingt fois (sur quarante-six) des renseignements sur la cause probable de la prostatite ; pour les autres cas, il n'y avait pas d'indications.

Une première moitié est due aux excès de tout genre, fatigues, courses, libations copieuses, coïts intempestifs, etc. — Dix cas. Dans l'un (Segond, Obs. V.) [1], à des excès de toute espèce s'était joint un traumatisme (coup de pied à la région périnéale).

La seconde moitié, dix cas, comprend les interventions thérapeutiques mal placées, qui peuvent, elles aussi, être considérées comme des traumatismes ; ce sont surtout des injections soi-disant abortives (nitrate d'argent, sulfate de zinc), souvent prescrites par des charlatans, souvent aussi faites par les malades eux-mêmes, fondés sur quelque expérience de mauvais aloi. « C'est l'ordinaire des esprits faibles, dit J.-L. Petit, et quelquefois même des forts, de se livrer aux charlatans, prévenus qu'ils sont que ces gens-là possèdent des secrets particuliers. »

Ces quelques considérations nous font voir que le médecin ne peut assez recommander la prudence à des

1. Voir la liste des ouvrages consultés.

malades dont beaucoup sont trop enclins à ne traiter leur blennorrhagie que par le mépris.

Elles sont pour nous, d'un autre côté, un « renseignement utile à inscrire contre l'innocuité prétendue de la thérapeutique abortive » (Bertherand), ou tout au moins elles nous engagent à n'en faire qu'un usage circonspect.

Anatomie pathologique. — Nous avons relevé en tout quarante-six cas de prostatite au cours de gonorrhées aiguës, tous terminés par la suppuration. Parmi ces quarante-six cas, nous en laisserons de côté quinze qui n'offrent pas d'intérêt, l'abcès s'étant vidé, soit spontanément, soit après intervention chirurgicale dans l'urèthre ou le rectum, sans autre complication. Ajoutons-y un cas incomplètement décrit dans la *Gazette des Hôpitaux*, 1878, p. 941 et un cas de Conche (*Bulletin de la Société anatomique*, 1867, p. 188), qui s'est probablement terminé par la tuberculisation des organes génito-urinaires, cas douteux, car l'on ne saurait distinguer exactement les lésions dues à la gonorrhée de celles qu'on doit attribuer à la tuberculose.

Divisons maintenant nos vingt-neuf cas restants en : A, prostatites avec accidents consécutifs par propagation de l'inflammation à des organes voisins, sans métastases ; et B, prostatites avec métastases pyémiques ou semblables à la pyémie.

A. *Prostatites compliquées sans métastases.*

Ce sont-elles qui sont, de beaucoup, les plus fréquentes ; on pourrait même ajouter qu'elles sont clinique-

ment les plus intéressantes et comme telles les mieux connues.

L'inflammation se propage directement le long des muqueuses (vessie, uretères, reins, vésicules séminales, canal déférent), ou bien elle se transmet aux organes voisins par l'intermédiaire du tissu conjonctif ambiant (périprostatite, péritonite, fistules, phlegmons sous-péritonéaux, abcès périnéphriques, etc.).

La *cystite* n'est expressément mentionnée que cinq fois ; il est cependant plus que probable qu'elle est survenue beaucoup plus souvent, mais qu'en présence des symptômes plus marqués de la prostatite, ceux de la cystite auront bien des fois été passés sous silence.

L'inflammation, une fois cantonnée dans la vessie, peut-elle remonter les uretères et arriver jusqu'aux *reins?* Le fait est bien connu dans les longues suppurations des organes génito-urinaires, mais la prostatite blennorrhagique ne paraît pas souvent donner lieu à la néphrite. Je n'en ai trouvé qu'un seul cas (Stoll, 11) combiné avec la cystite. L'analyse microscopique démontrait, dans les sédiments urinaires, du pus, des globules blancs et rouges du sang avec des cylindres et des épithéliums rénaux ; vingt-deux jours plus tard la prostatite était en bonne voie de guérison et on trouvait bien encore des épithéliums du bassinet et de la vessie, mais il n'y avait plus de cylindres.

Pouvons-nous admettre une inflammation aiguë et passagère des reins qui aurait diminué en même temps que s'apaisait l'inflammation de la prostate? C'est là un problème impossible à résoudre *a priori*. Il est vrai que les lésions rénales, si elles existent, n'ont pas toujours une importance qui les fasse reconnaître clinique-

ment, aussi ne pourra-t-on vider la question d'une manière définitive que lorsqu'on aura des analyses micrographiques d'urine en nombre suffisant.

La prostate est entourée de tissu cellulaire et de plexus veineux, terrain éminemment favorable à la propagation d'inflammations qui s'y transmettent après avoir, le plus souvent, franchi l'aponévrose prostato-péritonéale qui est le point faible de l'enveloppe aponévrotique de la prostate.

Nous voulons parler ici du *phlegmon périprostatique et de ses suites*, fusées purulentes partant dans différentes directions, abcès profonds et fistules de tout genre qui intéressent au fond davantage le chirurgien que l'anatomo-pathologiste. En voici les principaux exemples :

Périprostatite phlegmoneuse ouverte au périnée (Stoll, 10), et fistules uréthro-périnéales (Stoll, 9 et Fabre X). Perforation de l'abcès prostatique dans l'urèthre ; quelques jours après ouverture d'abcès multiples à la paroi antérieure du rectum (Stoll, 2). Ouverture spontanée dans l'urèthre ; l'abcès se reforme et vient s'ouvrir dans le rectum (Segond, XII ; Segond, 75 ; Lallemand).

Ouverture dans le rectum et au périnée (Parmentier, III).

Ouverture dans l'urèthre puis formation de fistules uréthro-rectales et uréthro-périnéales (Segond, V).

Un abcès s'ouvre dans l'urèthre, un second fait communiquer l'urèthre et le rectum (Gosselin).

Prostatite, phlegmon périprostatique avec décollement qui remonte très haut devant le rectum (Parmentier, VI).

Abcès prostatique ouvert dans l'urèthre, plus tard fusée ischio-rectale et fistule périnéale; ce cas s'est

terminé par la guérison ; le lobe droit de la prostate a subi une atrophie complète (Segond, XI).

Prostatite, fusée ischio-rectale ; mort plus tard par infection purulente (Segond, 13 ; observ. inédite de Guyon).

Une fois l'abcès incisé au rectum fut suivi d'incontinence passagère (Segond, III) ; une autre fois d'incontinence faible, mais persistante (Segond, IV).

Fistule uréthro-rectale ; cas intéressant en ce que le processus s'est étendu aux vésicules séminales qui ont pendant un certain temps déversé leur contenu dans le rectum (Segond, XVIII).

Ici se rattache un cas de Peter dont nous devons citer l'autopsie avec quelque détail ; il s'agit d'un homme entré à l'hôpital pour une épididymite blennorrhagique suivie bientôt d'une péritonite mortelle. A l'autopsie on trouva les lésions suivantes :

Péritonite généralisée avec pseudo-membranes et liquide séro-purulent. Tube digestif sain, foie et rate volumineux, peu congestionnés. Vessie et reins normaux. Inflammation des quatre centimètres antérieurs de l'urèthre. La prostate incisée et pressée laisse sourdre des gouttes de pus. La vésicule séminale gauche renferme du pus et des cellules épithéliales ; le tissu cellulaire qui l'entoure est épaissi et injecté ; le péritoine sus-jacent est très enflammé. Le canal déférent et son tissu cellulaire sont injectés et indurés, la muqueuse est pâle. Epididyme gros et rouge. Testicule anémié ; la tunique vaginale a des adhérences, la séreuse est rouge. — Pleurésie diaphragmatique double (assurément par continuation à travers le diaphragme). — Tête et articulations saines.

L'inflammation a dû se propager à la vésicule séminale en même temps qu'à la prostate ; dans ces deux organes l'inflammation a probablement d'abord siégé dans la muqueuse avant de s'étendre au tissu cellulaire ambiant. Nous voyons également que le péritoine voisin a pris part à l'inflammation et que cette dernière, après avoir été purement locale, a pu causer la mort en se généralisant.

Ce fait d'extension au péritoine n'est pas isolé. Ricord en a vu deux cas qui n'ont, paraît-il, jamais été publiés, mais qui sont cités par Fournier dans le dictionnaire de Jaccoud ; la prostatite se propagea au péritoine avec issue fatale.

De même Lallemand vit au cours d'une prostatite blennorrhagique se déclarer des symptômes passagers de péritonite (Segond, XVIII).

Fabre (XI) a vu l'abcès prostatique se vider dans la vessie, mais l'abcès se reforma et vint se faire jour dans le rectum ; il y eut un phlegmon périprostatique qui fut suivi d'un empâtement profond de la cuisse.

L'ouverture d'abcès prostatiques dans la vessie a été également observée deux fois par J.-L. Petit, au milieu de symptômes cliniques graves.

Enfin des fusées purulentes de grande étendue, et de véritables phlegmons sous-péritonéaux peuvent se voir quelquefois ; tel est le cas de Laforgue : après la prostatite survint une inflammation de la vessie, suivie elle-même de symptômes de péritonite qui se terminèrent par la formation d'un abcès périnéphrique, guéri après incision.

On voit d'après ces quelques exemples que les com-

plications de la prostatite blennorrhagique sont aussi variées dans leurs manifestations qu'incertaines dans leur pronostic. Dans tous ces faits les désordres sont toujours restés purement locaux ; lorsqu'il y a eu autopsie, on a pu suivre, pour ainsi dire pas à pas, la route que l'inflammation avait suivie, s'arrêtant à certaines étapes avant de continuer ses ravages plus loin.

B. — *Prostatites avec métastases.*

La prostatite gonorrhéïque avec métastases pyémiques n'a pas été décrite jusqu'à présent, si ce n'est peut-être le cas de Jubiot que nous allons rapporter tout à l'heure; malheureusement l'autopsie n'est pas assez explicite sur les lésions de la prostate et il n'y a pas eu d'examen histologique ; de plus, l'auteur ne discute pas l'origine et la succession des lésions qu'il a constatées anatomiquement.

Meuriot et Desnos ont publié des observations analogues, mais d'après lesquelles les organes génitaux ne paraissent pas avoir été examinés à l'autopsie. Enfin Lallemand a vu un cas qui nous paraît devoir être mis en regard des précédents.

Il est regrettable que les autopsies ne soient pas décrites entièrement et que, d'un autre côté, il n'y ait eu qu'une seule fois un examen microscopique, restreint encore à un seul point et fort peu complet. Nous pensons, cependant, que ces faits méritent d'être cités un peu plus en détail, parce qu'ils offrent, les uns et les autres, des ressemblances frappantes avec celui que nous avons pu observer.

1. *Jubiot.* — Jeune homme de 23 ans entré à l'hôpital de la Conception à Marseille, où il meurt de blennorrhagie en dix jours, par « pyohémie symptomatique d'une inflammation violente de l'urèthre. » A l'autopsie : urèthre intact, corps caverneux enflammés, phlébite des plexus prostatiques. — Abcès métastatiques du foie et du poumon gauche. Collection purulente dans les muscles du bras droit et dans l'articulation du coude du même côté.

2. *Meuriot.* — Un jeune homme atteint de gonorrhée violente se soigne mal et fait un long voyage au retour duquel il est saisi de fièvre et de douleurs qui attaquent successivement toutes les articulations. Il entre à l'hôpital. Délire, hébétude, souffle râpeux à la pointe du cœur, douleur à l'épaule droite. — Sept jours après se produisent des taches noires multiples à la peau, dont quelques-unes se détachent sous forme d'eschares plus ou moins profondes. Quelques jours plus tard deux hémoptysies, épistaxis, vomissements, sueurs. Mort.

A l'autopsie : sérosité dans les articulations. Engouement bronchique d'un poumon. Le bord libre de la mitrate est couvert de végétations, de même pour la tricuspide. Au microscope on y reconnaît des hématies, des leucocytes, de la fibrine et une prolifération des éléments de l'endocarde. — Sous la muqueuse de l'estomac se trouve une ecchymose. Reins en dégénérescence graisseuse. Point d'infarctus. Urèthre sain.

3. *Desnos.* — Un maçon entre à l'hôpital pour une bronchite aiguë ; il se manifeste de la douleur à l'épaule droite puis à l'articulation sterno-claviculaire, ce qui fait penser à une blennorrhagie. qui est, en effet, constatée.

Une endocardite se déclare et le malade meurt d'asystolie.

A l'autopsie : congestion et œdème des deux poumons. Péricarde sain. Sur la valve antérieure de la mitrale est une végétation de la grosseur d'une lentille. Les valvules aortiques ont aussi des végétations sur leurs deux faces. Insuffisance aortique.

4. *Lallemand.* — (Segond, 75) M. G...., capitaine d'artillerie, contracte une blennorrhagie pour la seconde fois. A la suite d'un voyage fait au cours de cette deuxième blennorrhagie, rétention complète avec priapisme. Cathétérisme difficile. La miction toujours très difficile devient cependant possible. Le passage des premières gouttes d'urine provoque une vive douleur et des érections violentes. Ouverture spontanée dans l'urèthre d'un abcès prostatique. Amélioration. Quelques jours après nouvelle poussée inflammatoire du côté de la prostate avec attaque de rhumatisme articulaire aigu. — Ouverture spontanée dans le rectum. Quatre mois après, la santé générale était rétablie, mais le malade rendait toujours du pus par le rectum. Cet écoulement était intermittent. Il durait trois à quatre jours, puis cessait pour reparaître ensuite.

Voilà les seuls cas qui aient du rapport avec le nôtre ; ils ont été choisis au milieu d'une certaine quantité d'autres dont les données ne rentraient pas dans le cadre que nous nous sommes tracé.

5. — Au moment de mettre sous presse, il nous tombe sous les yeux un cas de *Leyden* (*Zeitschrift für clinische Medicin*. Bd. IV, H. 3. Obs. 1) que nous croyons devoir rapporter ici vu son importance étiologique, lors même

qu'il ne rentre pas directement non plus dans notre étude : Un jeune homme de 22 ans, pelletier, contracte une gonorrhée dans le courant de l'été 1880; cette maladie disparaît après des injections, mais il survient une orchite qui guérit à son tour en trois semaines. Peu de jours après, l'épaule gauche devient douloureuse et bientôt le bras et toutes les articulations de la main furent pris à leur tour. Le malade fut soigné, revint à la santé en trois semaines et se porta bien jusqu'au 13 mars 1881, où il eut des nausées, des maux de tête et de l'inappétence. Le 15, quelques frissons; le 16, violent frisson; le malade entre à l'hôpital. L'état général est assez bon; on constate une légère insuffisance aortique. Rate grosse, foie agrandi. Pas d'œdème ni d'albuminurie. Dès lors il eut presque tous les jours un frisson, quelquefois deux ; dans l'intervalle il se trouve bien. — La quinine n'a pas d'effet; les frissons continuent, le malade maigrit et s'affaiblit; le 14 avril se déclare un peu de dyspnée; le 17, mort par œdème pulmonaire.

A l'autopsie : Dans le péricarde, environ 40 grammes de sérosité claire; les deux ventricules sont dilatés, surtout le gauche. Les valvules du cœur droit sont normales. La mitrale est légèrement épaissie sur le bord libre. Sur les valves droite et postérieure des valvules aortiques se trouve une excroissance polypeuse de trois millimètres d'épaisseur, blanc-jaunâtre, mêlée de dépôts rouges, dure et à surface mamelonnée; elle fait saillie dans le ventricule. Le muscle cardiaque est pâle ; il y a des infiltrations hémorrhagiques dans les muscles papillaires. Poumons œdémateux. Rate très grosse avec plusieurs infarctus circonscrits et rouge-foncé. Reins durs, tuméfaction trouble de la substance corticale.

Le thrombus des valvules aortiques n'a malheureusement pas pu être examiné au microscope et on n'a pas trouvé de micrococques dans d'autres organes. Les points ecchymotiques du cœur ne sont autre chose que de petits foyers de myocardite dans lesquels les muscles ont quelquefois disparu ou sont repoussés de côté par un tissu conjonctif riche en cellules, mêlé de sang et disposé en mailles. Les petites artères montrent dans ces endroits une endartérite qui va jusqu'à obstruer le vaisseau.

Dans son épicrise, Leyden fait remarquer la rareté étiologique de cette endocardite qu'on doit rattacher à la gonorrhée ; avant l'apparition des symptômes cardiaques, il y a eu un rhumatisme gonorrhéique de longue durée. L'insuffisance aortique qui devait déjà exister depuis un certain temps, ne s'est manifestée qu'à la suite d'une légère indisposition.

OBSERVATION

I. Histoire de la maladie.

Nous n'en donnons que les parties essentielles.

Diagnostic médical : *Infection purulente.* Arthrites multiples, parotidites, pleuropneumonie droite, hématurie, fonte suppurée de l'œil gauche.

M. X., 24 ans, entré à l'hôpital le 27 novembre 1879.

Jeune homme de bonne constitution ; pas d'antécédents en rapport avec la maladie actuelle.

Vers le commencement de novembre, sans cause appréciable, le malade a perdu l'appétit, s'est senti peu bien et a eu fréquemment, le soir surtout, de petits frissons. Il a pourtant continué à travailler jusqu'au 21.

Le 21 au soir, violent frisson. X. se met au lit, qu'il ne quitte plus.

Le 22, il commence à tousser et à ressentir des douleurs dans le côté droit.

Le 27, il entre à l'hôpital. Inappétence. Constipation. T. 40°,5.

Le 29. P. 108, T. 38°, R. 60, superficielle, accélérée. Douleur dans tout le côté droit avec maximum sous le

mamelon. L'articulation de l'épaule est très douloureuse. Teint subictérique, le foie semble sensible à la pression. Matité de la base du poumon droit avec diminution du fremitus et du murmure vésiculaire. En arrière un peu de broncho-ægophonie ; en avant quelques frottements. Rate grosse. Urine rouge, sanguinolente ; miction accompagnée de brûlement ; albumine.

Le 30. Apparition de douleurs dans le genou gauche ; la matité a remonté jusqu'au-dessus de l'angle de l'omoplate. Crachats muco-sanguinolents. Souffle bronchique doux. X. a déliré pendant la nuit. L'épaule gauche se prend.

Le 1er décembre, au soir. P. 140, T. 39°,2, R. 64. Congestion à l'œil gauche. Matité absolue de tout le côté droit avec souffle doux, lointain et retentissement de la voix. Urine rare, rouge, trouble avec débris de fibrine. Lèvres sèches, croûteuses.

Le 2. Gonflement douloureux et considérable des parotides. Symptômes passagers de collapsus. Délires. Plus d'albumine dans l'urine. P. 140, T. 40°,0, R. 60.

Le 3. Epanchement dans le genou gauche ; sueurs ruisselantes ; les bruits du cœur restent nets. La parotidite diminue.

Le 4. Symptômes laryngés, dysphagie, aphonie. Coudes, genoux, épaules douloureux.

Le 5. L'articulation tibio-tarsienne gauche se prend à son tour. Conjonctivite double, intense à gauche ; la vue se trouble. Délires.

Le 6. M. le Dr Haltenhoff diagnostique une irido-choroïdite gauche avec tendance à la suppuration ; début de la formation d'un hypopyon.

Le 9. Cornée complétement infiltrée de pus. Le son

et le murmure vésiculaire reparaissent à droite. Épanchement dans le genou droit. Douleur de la hanche droite. Accès d'oppression avec angoisses et agitation. Toujours rien au cœur. Vomissements depuis midi. Le soir, P. 144, T. 40°,0, R. 48.

Le 10. Aggravation de l'état général ; les signes physiques de la pleurésie semblent diminuer. Gonflement parotidien presque disparu. Le soir, T. 40°,0. A la pointe du cœur frémissement systolique très sensible à la palpation, beaucoup moins à l'oreille.

Le 11. Frottements péricardiques très nets à l'oreille, circonscrits à la pointe, augmentant à la pression avec le stéthoscope. Urine rare et trouble avec un peu d'albumine. T. 39°,2 le matin ; à midi 40°,2, baisse à 38°,0 et remonte, à minuit, à 40°,0.

Le 12. Pouls petit, filant, 144. R. 48.

Le 13. Mort à 3 heures du matin [1].

II. Autopsie.

Diagnostic anatomique : Prostatite, pyémie, etc.

Individu de petite taille ; coloration pâle de la peau. Quelques traces de ventouses sèches des deux côtés de la poitrine, avec vésicules contenant un liquide incolore ; à d'autres endroits, mais surtout au thorax, se trouvent des vésicules semblables. Œdème, desquamation et érythème de la peau des bourses. Un peu de desquamation

1. Nous avons appris par des amis de M. X... que ce dernier avait une gonorrhée peu avant son entrée à l'hôpital.

autour du méat. Les testicules et épididymes paraissent normaux.

Forte hyperémie de la conjonctive gauche; dans l'œil hypopyon ayant perforé la cornée à sa partie inférieure. Ventre tendu. Tissu adipeux bien développé.

La musculature du thorax a une bonne coloration; en la détachant près du sternum on ouvre un abcès qui paraît se trouver dans l'articulation sterno-claviculaire gauche.

Le *péritoine* est pâle et n'a rien de particulier. Dans le bassin se trouve un peu de liquide sanguinolent. Les intestins, surtout le côlon, renferment beaucoup de gaz; la vessie est un peu tendue.

Le foie dépasse le rebord costal de cinq travers de doigt. A droite le diaphragme remonte jusqu'au bord supérieur, et à gauche jusqu'au bord inférieur de la cinquième côte. L'estomac cède à une légère compression et se rompt en laissant écouler un liquide rougeâtre (autodigestion).

Dans l'articulation sterno-claviculaire gauche, inflammation purulente qui se continue dans les insertions du muscle pectoral avec petits foyers en partie non encore ramollis. A droite rien de semblable.

En ouvrant la cavité thoracique gauche on voit s'écouler abondamment un liquide brunâtre.

Cœur. — Dans le péricarde, qui est, du reste, normal, environ 100 grammes d'un liquide jaune clair. Le cœur est grand et fortement contracté. la pointe, bilobée, est formée par le ventricule gauche contracté et arrondi. L'épicarde présente des ecchymoses dans la région du septum.

Dans l'oreillette et le ventricule gauches sang un peu coagulé ; dans l'oreillette et le ventricule droits un peu plus de sang noirâtre. Dans les gros vaisseaux caillots en partie couenneux.

Endocarde : nulle part rien de particulier.

Valvules tricuspide, pulmonaires et aortiques normales. Valvule mitrale : à la valve antérieure légère érosion et épaississement sur le bord de fermeture. Sur la moitié externe de la valve postérieure et au bord se trouve une excroissance polypeuse longue de dix-sept millimètres, large de huit, épaisse de quatre à cinq. A l'insertion sa largeur est de cinq à six millimètres et son épaisseur de deux à trois. La valve paraît molle et les tendons des muscles papillaires qui vont s'y insérer sont épaissis par place.

Entre les deux muscles papillaires un thrombus ramolli, adhérent derrière le muscle papillaire postérieur au sommet.

Au myocarde et sur les muscles papillaires beaucoup de points blanchâtres de la grosseur d'une tête d'épingle. Quelques ecchymoses avec un point blanchâtre au centre ; il y a aussi des foyers jaunâtres, petits abcès en voie de formation.

Poumon gauche. — Lobe supérieur : La plèvre paraît normale, pâle, mais on constate entre les deux lobes des adhérences formées de tissu conjonctif récemment vascularisé. On peut encore les détacher avec le doigt et au-dessous on remarque une hyperémie de la plèvre.

A l'angle inférieur du lobe supérieur le tissu pulmonaire offre des épaississements circonscrits, sortes de nodules de la grosseur d'un noyau de cerise; l'un d'eux paraît fortement enflammé et on en observe un pareil

au sommet. Ce dernier nodule est arrondi, d'un diamètre de treize millimètres et il proémine d'environ deux millimètres au-dessus du niveau de la plèvre, qui est enflammée et recouverte de pseudo-membranes récentes. En suite de l'enlèvement du poumon ces membranes sont arrachées par places et laissent écouler un liquide purulent. La partie inférieure de ce même lobe est atélectatique et recouverte de pseudo-membranes de même que le lobe inférieur qui adhère au péricarde.

En pratiquant des coupes dans la direction des nodules on constate qu'ils forment des foyers purulents dans lesquels flottent encore des lambeaux de tissu pulmonaire gangrené.

Atelectasie complète du lobe inférieur; dans les autres parties de ce poumon rien de particulier, si ce n'est un léger œdème.

Dans les vaisseaux pas de thrombus ; dans les bronches, forte hyperémie et mucosités purulentes.

Plèvre pariétale : hyperémie et pseudo-membranes.

Poumon droit. — Il est complètement adhérent et les adhérences déjà en partie organisées, se laissent encore détacher.

Lobe supérieur : comme à gauche. A la convexité il existe plusieurs foyers gangréneux faisant proéminence et prêts à perforer; en outre des adhérences avec le lobe moyen.

Lobe moyen : on y remarque un foyer gangréneux qui a perforé dans la cavité pleurale. Sur la partie gangrénée pas trace d'inflammation, tandis que la zone de de démarcation purulente est très nette.

Tout le lobe inférieur est recouvert de fausses membranes, il est revenu sur lui-même et, pour ainsi dire,

farci de foyers dont les dimensions sont plus grandes encore qu'à gauche.

En arrière, entre la base du poumon et le diaphragme se trouve une cavité qui renferme un liquide brunâtre, trouble, contenant des pseudo-membranes détachées.

La *langue*, épaissie et recouverte d'un enduit noirâtre, porte l'empreinte des dents, et quelques ulcérations superficielles. Les *amygdales* offrent une légère hypertrophie et de petits foyers caséeux anciens. Les deux *parotides* sont plus volumineuses que normalement. A la coupe la parotide gauche présente une forte hyperémie, ainsi que des traînées et foyers purulents jaunâtres entre les lobules glandulaires. — A droite altérations semblables, mais moins marquées. Dans le *pharynx* desquamation épithéliale blanchâtre et forte hyperémie. *Œsophage :* rien de spécial.

La *rate* peu consistante, pâle, irrégulièrement plus foncée à sa partie inférieure, est agrandie : longueur : 130^{mm}, hauteur 100, épaisseur 40. En bas la capsule est excessivement molle. — La pulpe est molle, pâle et diffluente. Dans un endroit, sous la capsule, on remarque une proéminence dure qui montre à la coupe un vaisseau à contenu purulent.

Capsules surrénales non altérées.

Veine spermatique et *uretère gauche* normaux.

Rein gauche très grand, il se décortique bien ; sa surface est lisse, ses dimensions sont les suivantes : longueur 140^{mm}, largeur 75, épaisseur 50. La surface est bien colorée, l'injection des veines est très nette et la consistance molle. On remarque des parties plus foncées

avec des foyers circonscrits dont quelques-uns confluent sous forme de taches blanchâtres. Un endroit rappelle l'infarctus hémorrhagique récent. Pas d'ecchymoses à la surface.

A la coupe on constate une forte hyperémie ; dans la substance médullaire on voit des foyers purulents de différentes dimensions ; les uns sont rangés en ligne le long des artérioles, d'autres sont confluents avec leurs voisins, d'autres enfin correspondent avec les taches blanchâtres notées à la surface de l'organe.

Dans le bassinet assez forte hyperémie et quelques ecchymoses avec centre blanc.

La *veine spermatique* droite contient du sang encore liquide.

Le *rein droit* offre en général les mêmes altérations que le gauche.

Dans l'*estomac,* ramollissement post mortem ; la muqueuse de la partie inférieure est encore en bon état. Il paraît avoir existé une assez forte hyperémie et des ecchymoses. Contenu de l'estomac : mucosités sanguinolentes.

Muqueuse duodénale très hyperémiée ; en comprimant la vésicule biliaire la bile s'écoule facilement. Les ganglions lymphatiques sont épaissis ; la veine-porte renferme des caillots couenneux.

Le *foie* est agrandi ; ses dimensions sont : largeur totale, 235^{mm} (lobe gauche, 95). Hauteur : lobe droit, 240^{mm}, lobe gauche, 90. Epaisseur : lobe droit, 100^{mm} ; lobe gauche, 50^{mm}. A la coupe il est très pâle et à l'œil nu on n'y distingue pas d'altérations.

Pancréas très grand, non altéré.

Rien d'anormal dans les *ganglions lymphatiques* rétro-péritonéaux.

La *veine cave inférieure* renferme du sang liquide et un caillot rouge.

A droite et à gauche les *ganglions lymphatiques de l'aine* sont légèrement tuméfiés.

Testicules et épididymes très hyperémiés; rien d'autre à noter.

Dans le rectum, matières fécales assez solides, jaunes et brunâtres.

Le tissu conjonctif qui entoure le col de la vessie est très épaissi, comme cicatriciel et dans ses veines, à gauche, on trouve des thrombus.

Quand on comprime le psoas-iliaque gauche à côté de la veine iliaque et près de sa bifurcation on remarque un écoulement de pus qui a l'air de sourdre de dessous la veine; ce liquide provient d'un foyer purulent situé dans l'intérieur même du muscle.

Le psoas droit ne contient pas de foyer semblable.

Dans la cavité de Douglas forte hyperémie veineuse et quelques ecchymoses.

La *muqueuse uréthrale* n'offre rien de particulier, mais dans la *vessie* on remarque une hyperémie très forte, surtout du côté droit. Sous la muqueuse on distingue un grand nombre d'ecchymoses et par places des foyers jaunâtres; l'un d'eux est même ulcéré et le pus s'en écoule à la pression.

Tout le lobe gauche de la *prostate* semble transformé en un foyer contenant du pus grisâtre et sale.

Les os du bassin sont partout intacts.

Cavité crânienne. — Dure-mère, rien de particulier. La pie-mère est légèrement hyperémiée. Le nerf optique est intact ; pas de signes de perforation en arrière dans la cavité de l'orbite. On note sur la première et deuxième circonvolutions frontales une assez forte ecchymose, à un autre endroit une plus petite. La base est normale. Le cerveau est d'une bonne consistance; la substance grise est relativement très pâle, tandis que la substance blanche est plus injectée.

En ouvrant la cavité articulaire du *genou gauche* on y trouve un peu de pus et des pseudo-membranes fibrineuses. Les autres cavités articulaires n'ont pas pu être ouvertes.

III. Examen histologique des pièces.

Urèthre. — Les coupes pratiquées dans la portion spongieuse n'offrent pas beaucoup d'altérations ; on n'y reconnaît qu'une infiltration sous-muqueuse légère. A mesure qu'on remonte vers la prostate on voit cette infiltration augmenter d'importance, et enfin à peu près un centimètre au-dessous de cette glande on trouve les lésions suivantes : La muqueuse est gonflée, son épithélium est en active prolifération et desquamation : les plexus veineux qui entourent l'urèthre sont dilatés et gorgés de sang, leurs endothéliums sont altérés et gonflés ; la couche de tissu conjonctif qui se trouve au-dessous offre une infiltration intense qui s'étend même aux trabécules conjonctives qui séparent les plexus.

Çà et là dans la couche musculaire on remarque des foyers d'infiltration de dimensions variables, dont quelques-uns montrent à leur centre une masse en détritus. Plusieurs de ces foyers sont entourés sur leurs bords de cellules particulières, de la grosseur des globules blancs, de forme arrondie, ovoïde ou allongée : leur contenu est granuleux et leur couleur jaune orangé. Elles sont disposées de différentes façons, tantôt réunies par groupes, tantôt rangées à la suite les unes des autres : rarement on les trouve isolées. Elles n'occupent pas une place nettement délimitée, mais on les voit se diriger dans tous les sens suivant les fibres du tissu conjonctif et se glisser jusque dans les espaces intermusculaires les plus petits.

Nous avons ici probablement affaire avec les cellules décrites par Langhans[1], cellules contractiles qui englobent dans leur intérieur les corpuscules rouges des hémorrhagies ; au bout de quelque temps les corpuscules rouges se fragmentent et se transforment en grains de pigment de plus en plus fins ; puis, ces fines granulations pigmentaires se dissolvent dans le protoplasma, la cellule est alors colorée en jaune d'une manière diffuse ; cette coloration disparaît à son tour et il ne reste plus aucune trace de pigment. Un certain nombre de ces cellules contractiles subissent la dégénérescence graisseuse et disparaissent en laissant libre leur pigment sous forme de petits amas de grains jaunâtres ; d'autres enfin deviennent semblables aux cellules fusiformes du tissu conjonctif.

Pour être complet signalons encore dans notre coupe microscopique du pénis un endroit où l'on remarque

1. *Virchow's Archiv.* 1870, Bd. 49, S. 66.

dans un muscle une hémorrhagie assez considérable qui dissèque pour ainsi dire les différentes fibres musculaires en se glissant dans leurs intervalles.

L'une des veines dorsales du pénis est thrombosée; sa paroi est très infiltrée.

Prostate. — La coupe, dirigée de haut en bas et d'avant en arrière, traverse l'urèthre transversalement au niveau de la partie moyenne du verumontanum. A l'examen microscopique on ne voit pas d'altération notable à droite, mais à gauche se trouve un abcès de la grosseur d'une petite noix ; ses parois sont déchiquetées et irrégulières; on y constate des culs-de-sac qui se dirigent à l'intérieur de la glande, de divers côtés; le plus remarquable d'entre eux passe sous le verumontanum et se rend dans le lobe droit de la prostate, où il se termine. De la paroi latérale gauche de l'abcès part une fusée purulente qui entre dans le tissu cellulaire voisin.

Du côté droit, ainsi qu'au milieu, les glandes prostatiques sont en état de prolifération épithéliale active; leurs culs-de-sacs sont gorgés de cellules tombées par desquamation ; les canaux excréteurs sont élargis et montrent également une forte prolifération épithéliale. Le tissu interstitiel consiste essentiellement en fibres musculaires lisses et en fibres connectives; on y remarque par places une très forte infiltration cellulaire souvent localisée autour des glandes, surtout autour des canaux excréteurs.

Du côté gauche mêmes altérations qu'à droite, mais encore plus accentuées; de plus on trouve de grandes cavités à bords irréguliers et infiltrés, elles sont entourées de fibres lisses et conjonctives; ce sont probable-

ment là des espaces glandulaires dont la muqueuse a été détruite par suppuration.

En outre on voit dans le tissu interstitiel, à côté de certains endroits infiltrés des amas de cellules jaunes semblables à celles décrites à propos de l'urèthre (Langhans) ; elles contiennent du pigment finement granulé.

Au microscope, dans le tissu cellulaire périprostatique, infiltration intense à gauche et légère à droite ; les veines sont gonflées de sang.

Tissu cellulaire qui entoure le col de la vessie. — Il est composé de tissu conjonctif de plusieurs espèces : des bandes de tissu fibrillaire très dense alternent avec des parties moins serrées et avec des traînées de cellules adipeuses. On trouve aussi des muscles lisses et de gros plexus veineux gorgés de sang.

Au microscope on voit dans le tissu conjonctif une infiltration cellulaire assez généralisée qui laisse pourtant des places saines : au milieu de cette infiltration on découvre des foyers suppuratifs, en général allongés, qui suivent la direction des bandes conjonctives. Le centre des foyers est en détritus et on y retrouve quelquefois des lambeaux de faisceaux connectifs ; les bords sont fortement infiltrés et la prolifération cellulaire est même assez abondante pour cacher presque complètement les cellules adipeuses voisines. Quand le foyer est situé dans du tissu fibrillaire dense les cellules lymphoïdes sont disposées en traînées étroites le long des faisceaux. Par places l'infiltration est localisée le long des vaisseaux, mais ce n'est pas toujours le cas. Pas de thrombus. Dans trois coupes seulement j'ai trouvé des micrococques au milieu de tissu conjonctif paraissant intact.

Vésicules séminales et canaux déférents. — Ces organes sont situés dans un tissu cellulaire qui présente les mêmes altérations que celui qui entoure le col de la vessie, savoir une infiltration presque générale avec épaississement et, à différents endroits, de petits abcès.

A la partie inférieure les deux vésicules séminales et les deux canaux déférents ont leur paroi fortement infiltrée, leurs épithéliums sont en voie de prolifération très active. Dans la lumière de ces organes est une masse presque solide formée de débris cellulaires et de globules de pus. Au niveau de la partie supérieure des vésicules séminales on retrouve exactement les mêmes altérations, sauf pour le canal déférent gauche qui paraît sain.

Dans la couche conjonctive qui est située immédiatement au-dessous de l'épithélium on voit une certaine quantité de cellules, rondes ou allongées contenant du pigment jaune en granulations d'une grande finesse (Langhans).

Vessie. — Les coupes portent sur une partie d'apparence saine. L'épithélium a disparu, laissant à nu une couche de tissu conjonctif assez riche en cellules sous laquelle est une deuxième couche en lames ondulées avec des fibres élastiques; au-dessous se trouve du tissu conjonctif très lâche qui entoure les faisceaux musculaires lisses. C'est dans cette partie que se trouvent les altérations. Elles consistent en foyers d'infiltration assez étendus situés entre les faisceaux musculaires ; ces derniers sont aussi infiltrés eux-mêmes par places ; dans une série de coupes on voit, le long des bords du foyer, des cellules à pigment de différentes

formes, semblables en tous points à celles que nous avons décrites plus haut.

D'autres coupes ont été pratiquées dans des parties altérées. A l'œil nu ces endroits paraissent proéminer légèrement à la surface. Au microscope on constate aussi des foyers purulents, mais ceux-ci ont leur siège dans la muqueuse, immédiatement au-dessous de la couche épithéliale ; la tunique musculaire est peu altérée : pourtant l'inflammation se continue quelquefois entre les faisceaux de muscles. Les lymphatiques de la muqueuse sont remplis de cellules lymphoïdes, surtout ceux qui se trouvent autour des foyers. Ici on retrouve encore des groupes de cellules à pigment. Pas de micrococques.

Enfin, les coupes prises dans le bas-fond de la vessie, au niveau des parties ecchymosées montrent, outre l'infiltration sous-muqueuse, une dilatation considérable des veines et quelques hémorrhagies interstitielles ; l'hyperémie s'étend en certains endroits jusqu'aux veinules situées immédiatement sous la muqueuse.

Poumons. — Ces organes ont d'abord été étudiés au point de vue général, nous parlerons plus loin de l'examen des foyers.

La plèvre est intacte par places ; ailleurs on y trouve des pseudo-membranes plus ou moins récentes, depuis le simple dépôt fibrineux farci de globules blancs jusqu'à la véritable pseudo-membrane formée de tissu conjonctif, parcourue par de gros vaisseaux de nouvelle formation gorgés de sang et recouverte à sa surface par une couche de tissu conjonctif plus jeune.

Sous la plèvre, on remarque à plusieurs endroits des

foyers atélectatiques qui sont étendus en surface dans la plupart des cas.

Les travées du poumon sont toutes plus ou moins infiltrées de globules blancs, ronds ou ovales, d'autres sont plus aplatis et ont déjà l'air de faire partie du tissu conjonctif de la travée. Les fibres élastiques n'offrent pas d'altération.

Les gros vaisseaux sont pleins de globules rouges très reconnaissables ; les vaisseaux plus petits et les capillaires du poumon ne sont pas nettement visibles.

Les alvéoles sont quelquefois vides, bien arrondis et dépourvus d'épithélium ; la plus grande partie sont un peu aplatis ; d'autres sont presque effacés. A l'intérieur, on voit des globules blancs en plus ou moins grande quantité et de la prolifération épithéliale. Les cellules qui appartiennent à cette dernière catégorie sont pavimenteuses ou arrondies, grandes, à contenu granuleux, dégénéré ; on y voit un ou plusieurs grains de pigment noir, mais même à l'aide des colorations, il est presque impossible d'apercevoir un noyau. Ces cellules se détachent très facilement des trabécules sur lesquels elles sont groupées en plus ou moins grande quantité ; on en voit quelquefois deux étages superposés et dans certains endroits elles sont si nombreuses qu'elles remplissent presque tout l'alvéole.

Foyers du poumon. — Ils sont surtout situés à la périphérie, immédiatement sous la plèvre ou un peu au-dessous. La plèvre est infiltrée ; dans un cas l'infiltration était très forte (perforation prochaine). Souvent il y a des pseudo-membranes d'épaisseur variable ; je ne suis pas certain d'y avoir rencontré des micrococques ; les vaisseaux de nouvelle formation sont très dilatés,

d'autres fois légèrement aplatis, dans tous les cas pleins de sang et présentant, à certains endroits, des ruptures avec extravasation sanguine.

La périphérie du foyer est formée par des alvéoles gorgés de cellules épithéliales (prolifération et desquamation) ; les trabécules sont infiltrés. A mesure qu'on se rapproche du centre, les globules blancs deviennent plus nombreux et paraissent enfin composer entièrement la masse ; le centre est très friable, on y voit des débris de cellules et des lambeaux de tissu conjonctif. En général, on retrouve dans le foyer une artère à paroi peu altérée et obstruée par un amas de cellules que le carmin colore en rouge.

Assez souvent on retrouve dans le tissu pulmonaire autour du foyer des amas de cellules à pigment jaune (cellules de Langhans).

Cœur. — Les altérations macroscopiques de cet organe sont suffisamment décrites dans le procès-verbal de l'autopsie pour nous dispenser d'y revenir ici, nous passerons donc immédiatement à l'examen microscopique.

Ventricules. — Tous les deux offrent les mêmes lésions : les coupes montrent des infiltrations cellulaires localisées de deux espèces.

L'une a pour siège le tissu conjonctif qui sépare les faisceaux musculaires ; elle s'étend le long des travées conjonctives, souvent en suivant le cours des vaisseaux, se ramifiant avec eux ou se glissant dans les fins interstices qui séparent les faisceaux musculaires les plus ténus.

L'autre forme d'infiltration se rencontre à l'intérieur

même des paquets musculaires dont elle écarte les fibres. Ces dernières sont, dans beaucoup de cas, manifestement altérées et quelquefois elles paraissent même avoir été transformées en un détritus grisâtre. Ici encore l'inflammation tend à se propager le long des interstices qui séparent les fibres. Il n'y a pas de dégénérescence graisseuse proprement dite.

Les foyers des deux espèces renferment souvent à leur centre une colonie de micrococques située dans un vaisseau. Dans beaucoup des petits abcès musculaires il n'est plus possible de reconnaître de vaisseau : on ne voit que la colonie immédiatement entourée de cellules lymphoïdes, de détritus et de fibres musculaires dégénérées.

Dans une préparation, on peut voir les micrococques occuper la lumière d'une assez grosse artère coupée suivant sa longueur ; dans une autre, on les voit se bifurquer avec la même artère, dont la gaîne est, du reste, assez fortement enflammée.

Muscle papillaire antérieur de la mitrale. — Il présente les mêmes altérations que la paroi des ventricules, mais vu la direction transversale des coupes, les foyers du tissu conjonctif se présentent sous un aspect un peu différent ; ils sont ici en étoile et rappellent par leur forme les corpuscules osseux. On y constate également des micrococques.

Passons maintenant à la description particulière des *thrombus*. Ils siègent tous dans le cœur gauche. Le premier est le grand thrombus décrit à l'autopsie et adhérent à la valve postérieure de la mitrale. Pl. I. Fig. 1, t^1. Le second est situé entre les cordages tendineux du muscle papillaire antérieur, Pl. I. Fig. 1, t^2.

Le troisième thrombus est derrière le muscle papillaire postérieur, il est également décrit au procès-verbal, il est représenté Pl. I. Fig. 1, t^3. Il est probable, d'après l'autopsie, que le deuxième et le troisième ne faisaient qu'un primitivement et que ce n'est que pendant le durcissement des pièces à l'alcool, qu'une partie du troisième sera venue s'enrouler autour du cordage tendineux et aura ensuite été séparée mécaniquement. Enfin, un quatrième thrombus est étendu sur le bord de fermeture de la valve antérieure de la mitrale.

Thrombus N° 1. — La valvule mitrale a été enlevée en même temps qu'un morceau de muscle à l'endroit où elle s'insère et coupée longitudinalement par rapport au thrombus ; dans toutes les coupes, sauf celle qui a été dessinée Pl. I. Fig. 3, ce dernier s'est détaché, mais il en est toujours resté une petite portion adhérente à la valvule.

Le fragment du cœur présente quelques infiltrations cellulaires du tissu conjonctif suivant les cloisons intermusculaires et contenant des micrococques ; d'autres foyers, également à micrococques, se trouvent dans les paquets musculaires ; en résumé, mêmes lésions que dans les autres parties du cœur.

La valvule paraît saine jusqu'un peu plus bas que sa moitié supérieure ; à cet endroit on voit une infiltration de cellules lymphoïdes qui s'étend vers le bas et qui est située immédiatement au-dessous de la couche conjonctive dense qui forme la moitié auriculaire de la valvule. Plus on descend, plus elle devient épaisse et elle envahit peu à peu toute l'épaisseur de l'organe, sauf la couche dont nous venons de parler. Suivant les coupes, elle descend jusqu'au bord libre de la valvule, ou à peu

près. En même temps, on observe ça et là dans les bords, mais surtout du côté auriculaire, des colonies de micrococques dans des espaces préformés. D'autres colonies sont logées dans les sinuosités des deux faces de la valvule.

A partir de l'endroit où commence l'infiltration, la valvule paraît notablement épaissie, elle porte des prolongements qui semblent avoir fait partie des cordages tendineux ; puis les bords deviennent irréguliers, comme dentelés, pourtant sans infiltration et on passe immédiatement à la masse thrombotique. Dans les coupes où l'infiltration descend jusque vers le bord libre de la valvule, on voit des micrococques rangés sous forme de traînées le long des fibres connectives. Cela se remarque surtout très bien dans une préparation où les micrococques se continuent directement depuis le thrombus jusque dans le tissu conjonctif infiltré de la valvule ; cette dernière paraît comme déchiquetée à cet endroit.

Le thrombus offre à la coupe les détails suivants : il est attaché à la valvule par trois ou quatre pédicules qui s'insèrent au bord libre sur les places dentelées que nous venons de voir, tandis que sur les deux faces, auriculaire et ventriculaire, les dépôts thrombotiques remontent assez haut.

Dans notre cas, la meilleure méthode pour l'étude du thrombus a été de le colorer fortement par l'hématoxyline, puis de le décolorer par l'acide acétique.

On voit alors, mieux que par d'autres méthodes, qu'il est composé d'un stroma fibrineux, incolore, finement granuleux et renfermant çà et là, mais surtout vers le bord, des globules blancs et rouges altérés ou fragmentés. Il y a par places des amas plus grands de globules rouges, mais pas de thrombus blanc proprement dit.

Dans le stroma se trouvent une grande quantité de colonies de micrococques ; ces colonies sont de grandeur variable, de forme irrégulièrement arrondie, quelquefois en grappe, parfois isolées, le plus souvent réunies à leurs voisines. Sur les coupes colorées on les reconnaît parfaitement à l'œil nu parce qu'elles ont la propriété de fixer d'une façon intense la matière colorante de l'hématoxyline, elle gardent donc un beau violet tandis que le reste se décolore [1]. (Pl. I. Fig. 4. f.)

Les cellules jeunes participent aussi de cette propriété dans une certaine mesure.

Remarquons que par places le stroma fibrineux qui entoure la colonie paraît épaissi et comme refoulé sous forme d'une espèce de ruban.

Certaines colonies parmi les grandes et surtout les petites qu'on trouve dans les mailles du stroma fibrineux, ressemblent en tout point à celles que nous décrirons plus loin pour d'autres organes (granulations fines et égales dans une matière gélatineuse), mais les autres offrent des particularités intéressantes que nous devons étudier en détail.

D'abord le centre paraît plus clair (Pl. I. Fig. 4. a.), on y reconnait le pointillé fin et régulier des micrococques. La partie périphérique est plus foncée ; à mesure qu'on s'en rapproche, on voit que les micrococques sont plus gros et qu'ils ont subi comme une ébauche de groupement. Au bord de la colonie ce groupement apparaît

1. Weigert (zur Technik der mikroscopischen Bacterienuntersuchungen ; Virchow's Archiv 1881, Bd. 84. S. 275) s'est beaucoup occupé de la coloration des microbes, tant dans le but de les faire plus facilement reconnaître au microscope que pour le diagnostic différentiel des différentes espèces. Il recommande entre autres d'une façon toute spéciale l'emploi du *violet de gentiane*, couleur qui nous a également donné de bons résultats.

de plus en plus distinct, on voit se former des lignes claires qu'on distingue bientôt en longitudinales et transversales ; ces lignes ne sont autre chose que des espaces remplis de matière gélatineuse et hyaline, et elles doivent leur origine à l'arrangement particulier que prennent les micrococques à cette période de leur développement.

En examinant attentivement, à l'aide de forts grossissements (objectifs à immersion), on ne tarde pas à s'apercevoir que les micrococques sont groupés en séries linéaires doubles (deux par deux), ou multiples et formant des dessins quadrangulaires réguliers que l'on ne saurait mieux comparer qu'à des amas de sarcines de l'estomac (Voir Pl. I, fig. 5). Chacun de ces micrococques mesure environ 1μ à 1μ,5, tandis que ceux du centre de la colonie n'ont guère que la moitié de ces dimensions, approximativement.

Certaines colonies plus petites formées de micrococques groupés en séries se rencontrent quelquefois au milieu de la fibrine sans qu'on puisse voir auprès d'eux des colonies pointillées.

Plusieurs des grandes colonies en grappe se sont, probablement par la préparation, retirées sur elles-mêmes en abandonnant sur une certaine partie de leur périphérie la fibrine qui les entourait (Pl. I, fig. 4 g.). Dans ces mêmes endroits on peut voir que la colonie se trouve dans une matière d'aspect gélatineux, incolore et parfaitement hyaline qui la dépasse en lui formant un bord. Cette matière présente souvent des fissures de telle sorte que plusieurs colonies paraissent fragmentées en blocs de différentes grandeurs et plus ou moins anguleux.

Enfin, j'ai cru reconnaître dans le centre plus clair de quelques colonies des amas de cellules altérées et groupées ensemble (globules blancs ou rouges?). Cette image, qui est loin d'être constante, est-elle liée au développement des colonies ou bien due à une superposition de plans, c'est ce que je ne saurais décider. Dans l'une des colonies paraissant fermée de tous côtés il y avait positivement un amas de globules rouges très nets.

Thrombus N° 2. (Pl. I. fig. 1, t^2). Il est composé en grande partie de globules rouges, mais on y voit aussi par places des amas de globules blancs très étendus. Il y a aussi une partie plus claire dans laquelle se trouvent une quantité de petites colonies dont les micrococques sont assez gros. Dans ce même endroit, qui au picrocarminate a pris une teinte rosée, on voit des cellules dont le protoplasma, pâle et granuleux, a l'air de s'être retiré sur lui-même et de ne plus remplir la lacune qu'il occupait dans la substance fibrineuse ; ce phénomène est probablement dû à l'action des réactifs. Au centre de la cellule ou vers la périphérie on voit un noyau bien coloré, quelquefois en bissac, d'autres fois dédoublé et rappelant vaguement l'aspect de figures karyokinétiques altérées [1]. En somme, il est probable que nous avons affaire ici à des globules blancs en voie de prolifération. Sans cela pas d'autre trace d'organisation. En outre quelques colonies à micrococques groupés comme dans le thrombus N° 1.

Thrombus N° 3 (Pl. I, fig. 1 t^3), coupé en même temps

1. Flemming fait remarquer avec raison qu'il faut appliquer des réactifs spéciaux pour mettre en évidence les figures karyokinétiques: Il condamne tout particulièrement l'emploi de l'alcool, dans lequel nos pièces ont été durcies et conservées.

que le muscle papillaire. A l'endroit où le thrombus s'attache, l'endocarde est altéré et montre une grande prolifération cellulaire, avec épaississement de la membrane. L'infiltration s'est aussi répandue entre les faisceaux du muscle papillaire ; là elle est fort évidente, mais ne s'étend pas très loin.

Le thrombus commence par une couche dans laquelle se trouvent relativement peu de globules blancs et davantage de fibrine, avec quelques colonies disséminées ; ensuite on voit une partie formée uniquement de globules blancs. Rien d'autre de particulier.

Thrombus N° 4. — Valve antérieure de la mitrale. Sur la partie qui répond à la surface de fermeture de la valvule, côté auriculaire, se trouve un dépôt thrombotique à peine visible à l'œil nu. La valvule elle-même n'est pas infiltrée ; dans l'endroit qui correspond au thrombus on distingue un certain nombre de colonies qui se trouvent dans des espaces préformés immédiatement au bord de l'organe. D'autres colonies se voient dans le thrombus lui-même ; là j'en ai constaté une grande dont les micrococques montrent aussi le même groupement qu'au thrombus N° 1.

Valvules tricuspide, aortiques et pulmonaires, ainsi qu'au reste de l'endocarde ; rien de particulier.

Reins. — Le parenchyme rénal est en dégénérescence graisseuse ; le tissu interstitiel est infiltré par places, mais pas d'une manière générale. Outre ces altérations, qu'on retrouve un peu partout, on constate encore dans les deux substances des colonies de micrococques, et, plutôt dans les tubes droits, quelques cylindres hyalins. Les vaisseaux, grands et petits, sont presque toujours dépourvus de sang.

Dans la substance corticale les colonies se trouvent régulièrement à l'intérieur des glomérules de Malpighi, dans les artérioles, qu'elles remplissent, dilatent souvent, et dont elles suivent la marche. Dans les coupes non colorées elles sont jaunâtres, d'une teinte peu différente de celle des cellules voisines, d'un aspect transparent, comme gélatineux, et on ne les distingue nettement qu'après avoir éclairci la coupe au moyen de l'acide acétique et de la glycérine. La transparence de la masse gélatineuse est légèrement troublée par un pointillé extrêmement fin et régulier qu'on aperçoit dans tous les plans. Les contours sont indiqués par une ligne fine très nette et il n'y a pas de bord hyalin.

La forme des colonies est souvent très compliquée ; en faisant manœuvrer la vis du microscope on reconnaît qu'elles se prolongent dans différents plans successifs ; quelquefois on les voit pousser un bourgeon dans un autre sens; souvent elles se contournent en tire-bouchon ou d'une façon plus irrégulière (Pl. II, fig. 4. c.). Elles sont toujours arrondies; tantôt elles représentent un amas bosselé, plus ou moins ovoïde ou globuleux, tantôt on dirait plutôt des cylindres tordus sur eux-mêmes et présentant des parties renflées.

Quelquefois leur présence ne se traduit par aucune réaction de la part du glomérule, dont on reconnaît alors tous les détails ; la colonie se trouve toujours dans un vaisseau dont on voit parfaitement bien les endothéliums.

Dans d'autres cas on remarque une infiltration de cellules lymphoïdes à l'intérieur du glomérule ; enfin l'infiltration peut devenir si abondante qu'elle cache les détails et qu'elle se montre aussi en dehors du glomérule daus le tissu interstitiel; on ne voit plus alors d'en-

dothélium vasculaire autour de la colonie, il a été masqué ou détruit par l'inflammation.

En somme, les lésions sont, comme nous allons le voir, à un degré moins avancé que dans la substance médullaire ; on ne voit pas d'endroits où le tissu rénal soit complétement désagrégé.

Dans la substance médullaire on trouve de nombreux foyers d'inflammation, globuleux, ovoïdes ou plus allongés encore ; ils sont situés au milieu des tubes droits qui sont souvent légèrement écartés les uns des autres à ce niveau et manifestement dégénérés. Les foyers sont souvent alignés deux ou trois ensemble, comme les grains d'un chapelet ; leur diamètre correspond à l'épaisseur de trois à six canalicules et plus. L'inflammation est à différents degrés depuis la simple infiltration de cellules lymphoïdes jusqu'à la mortification complète ; quelquefois les parties centrales, les plus désagrégées, sont tombées pendant la préparation.

Dans la plupart des cas on voit une colonie de micrococques au centre de l'infiltration cellulaire. (Voir Pl. II. Fig. 6. c.)

A la limite des deux substances nous avons trouvé dans une grosse artère un embolus d'assez grande dimension, semblable en tous points au thrombus N° 1 du cœur. Nous ne reviendrons donc pas sur sa description exacte ; ajoutons seulement qu'autour de l'embolus se trouve un dépôt thrombotique de globules blancs.

Bassinet. — Sur des coupes pratiquées en plusieurs endroits on constate que l'épithélium s'est complétement détaché. Les vaisseaux sont fortement gorgés de sang ; pas de thrombus ni de micrococques. Par places il y a une forte infiltration cellulaire dans le tissu conjonctif.

Rate. — Le long du bord supérieur de cet organe se trouve un endroit renfermant de nombreuses colonies de micrococques présentant absolument le même aspect que celles du rein; dans beaucoup de cas on se convainct aisément qu'elles sont dans des artérioles ; dans quelques préparations on les voit se bifurquer à l'éperon d'un vaisseau. La figure 2 de la Planche II montre le plus bel exemple d'une longue colonie remplissant exactement un vaisseau et se bifurquant avec lui à l'une de ses extrémités.

Mais toutes les colonies ne sont pas si nettement délimitées ; au contraire il y en a beaucoup qui semblent disséminées librement dans la pulpe de la rate. Les terminaisons vasculaires de cet organe n'étant encore qu'imparfaitement connues, il est impossible de savoir si les colonies se trouvent dans des espaces préformés sanguins ou lymphatiques.

Enfin on trouve dans quelques coupes des foyers ressemblant beaucoup à ceux de la substance médullaire du rein. Ils sont entourés d'une zone plus claire et se désagrégent facilement; les cellules en sont altérées et on voit au milieu une colonie de micrococques dans un vaisseau ; ce dernier n'est pas toujours reconnaissable vu l'intensité de l'infiltration (Voir Pl. III, fig. 2).

Foie. — Le long des veinules portes (périlobulaires), il existe une infiltration cellulaire marquée; par places elle est plutôt disséminée, à d'autres endroits elle est concentrée autour du vaisseau ; quelquefois elle est assez forte pour le cacher presque entièrement. Cette infiltration peut aller jusqu'à former de petits abcès, ainsi que nous l'avons vu dans quelques coupes. Les veines centrales sont vides ; artères hépatiques et canaux biliaires

n'offrent rien de particulier. Les grosses veines seules sont pleines de sang. Les cellules hépatiques ont subi en partie la dégénérescence graisseuse. Le tissu interstitiel semble être en état de prolifération, cela se remarque surtout nettement dans le voisinage des infiltrations périvasculaires. Pas de thrombus ni de micrococques.

Cerveau. — Dans les parties de cet organe qui ont été à ma disposition je n'ai retrouvé aucune des ecchymoses mentionnées au procès-verbal. En revanche, dans plusieurs endroits de la substance grise des hémisphères j'ai trouvé à la coupe des foyers couleur rouille à peu près gros comme une tête d'épingle. Au microscope on reconnaît que la couleur rouille est due à la présence de pigment disposé d'une façon particulière autour de petites artères ; c'est dans ces dernières que se trouve l'altération primitive ; la lumière du vaisseau est obstruée par une substance à peu près hyaline, légèrement granulée ou striée en divers sens, se colorant en rose par le picrocarminate et dans laquelle on voit des cellules prenant également bien la coloration. Au milieu de cette masse on remarque à certains endroits une néoformation vasculaire.

Les endothéliums de l'artère sont gonflés ou ont quelquefois complétement disparu. La paroi est souvent intacte, d'autres fois elle renferme du pigment et dans d'autres cas on la voit infiltrée de nombreuses cellules lymphoïdes. La gaîne lymphatique périvasculaire contient aussi beaucoup de granulations pigmentaires. Enfin celles-ci sont très abondantes dans la substance cérébrale autour du vaisseau ; on les reconnaît facilement à leur couleur jaune brunâtre. Les masses pigmentaires sont accompagnées partout de cellules semblables à

celles que nous avons décrites déjà à propos de l'urèthre, de la prostate, des vésicules séminales et des poumons.

Un fait qui me paraît démontrer nettement la théorie de Langhans et qui se remarque particulièrement bien sur les coupes perpendiculaires à l'axe du vaisseau, c'est que les cellules et les masses pigmentaires sont plus serrées les unes contre les autres près du vaisseau et qu'elles s'écartent de plus en plus à mesure qu'on s'en éloigne. De là cette disposition rayonnée si frappante, surtout au faible grossissement. Notons encore en passant que dans la presque totalité des cas, malgré les lésions vasculaires, la substance cérébrale n'a subi aucune altération quelconque.

Comme exemple concret je me permets de faire suivre ici la description d'une de mes coupes.

Préparation N° IV : Colorée au picrocarminate, éclaircie par l'acide acétique, montée dans la glycérine. Artère de $0^{mm},8$ de diamètre située dans la substance grise tout près de la blanche et coupée transversalement. La lumière du vaisseau est remplie d'une matière granulée rose ; au fort grossissement on voit dans cette matière des stries irrégulières dirigées en divers sens sous forme de faisceaux plus ou moins épais et assez serrés les uns contre les autres. Sur ces faisceaux ou dans leurs interstices sont des cellules à protoplasma pâle avec quelquefois deux ou plusieurs prolongements et un noyau bien coloré. Dans certains endroits on voit des cellules allongées qui se touchent par une de leurs extrémités. Au milieu de la masse générale on remarque des espaces lacunaires vides tantôt rectilignes, tantôt contournés et tapissés d'un endothélium parfaitement net.

Quant à la paroi artérielle elle n'est plus distincte-

ment délimitée en tuniques ; à sa place on ne trouve plus qu'une infiltration cellulaire très serrée, parsemée par places de grains de pigment.

La gaîne lymphatique, dans les endroits où elle est encore reconnaissable, est remplie de pigment et de cellules lymphoïdes.

A un endroit un petit vaisseau part de celui que nous venons de décrire; l'infiltration se continue dans sa paroi, de même que la pigmentation.

Autour de notre artère on trouve aussi dans le tissu cérébral du pigment disposé comme nous l'avons décrit plus haut ; le tissu nerveux lui-même est sain.

Nous avons aussi trouvé une autre foyer présentant des particularités intéressantes. Il est situé à la limite de la substance grise et de la blanche. A l'une des extrémités, dans la substance blanche, il y a un amas de globules blancs, de cellules pigmentées et de granulations de pigment avec trois ou quatre artérioles vides de sang. A l'autre extrémité, dans la substance grise, est une hémorrhagie (amas de globules rouges sans paroi propre), dans laquelle il paraît y avoir un ou deux capillaires. Les globules rouges sont décolorés et anguleux ; absence de globules blancs. Il n'y a pas de transition brusque d'une partie à l'autre. Autour de l'hémorrhagie on distingue aussi un certain nombre de cellules pigmentées.

Parotide. — Cette glande est dans un état de violente inflammation. Dans certains endroits l'infiltration cellulaire est localisée plutôt au tissu conjonctif périlobulaire, tandis que dans d'autres les épithéliums sont aussi en prolifération active ; par places les acini sont même remplis de cellules embryonnaires. Les artères sont con-

tractées, les veines sont thrombosées dans beaucoup de cas. Dans l'un des lobules on voit une veine remplie par un thrombus et tout autour les veines voisines assez dilatées et remplies de sang. Les nerfs passablement nombreux qui parcourent la glande n'offrent pas d'altération.

Pas de colonies de micrococques.

Articulation sterno-claviculaire gauche. — Une partie de la cavité sternale et de la surface articulaire de la clavicule sont dénudées de leur cartilage d'encroûtement ; les portions encore adhérentes sont épaissies, blanchâtres, friables et se laissent assez facilement détacher. On ne remarque pas de portions paraissant saines.

Le tissu conjonctif et les muscles qui se trouvent au niveau de la face inférieure de l'articulation sont aussi altérés et se déchirent facilement. De cet endroit part une traînée blanchâtre qui suit sur une longueur de 3 à 4 centimètres les fibres du grand pectoral.

Au microscope on voit, dans les coupes pratiquées à l'extrémité de la clavicule, du tissu fibro-cartilagineux contenant un plus grand nombre de cellules qu'à l'état normal. Dans des coupes prises à l'insertion du muscle on reconnaît une forte infiltration cellulaire du tissu conjonctif, un foyer purulent assez étendu qui renferme vers sa périphérie quelques fibres musculaires et des vaisseaux gorgés de sang.

Nous avons représenté Pl. III, Fig. 3, une partie d'une coupe faite dans la fusée purulente du grand pectoral ; on y voit d'une façon très nette l'infiltration interstitielle au milieu de fibres musculaires d'apparence intacte.

L'abcès musculaire du Psoas est situé sous la veine

iliaque, un peu latéralement ; il est de la grosseur d'une petite noix, aplati et uniquement limité au muscle ; le centre est en détritus ; vers les bords on ne voit qu'une infiltration cellulaire interstitielle très abondante, semblable à celle de la fusée purulente du grand pectoral. Un petit ganglion lymphatique compris dans la coupe paraît tuméfié ; la bande de tissu conjonctif qui le sépare du muscle montre une assez forte infiltration. L'artère et la veine iliaques ne sont pas altérées. Ni dans les vaisseaux ni dans le ganglion nous n'avons pu trouver de micrococques.

RÉFLEXIONS

Le cas que nous venons de décrire offre un grand intérêt en ce sens qu'il est le premier qui ait été bien observé au point de vue clinique et anatomique. Sauf dans le cas décrit par Leyden, où il n'est pas parlé de la prostate, les auteurs constatent bien une infection purulente, mais ils ne vont pas plus loin ; ils ne s'inquiètent guère des causes de la généralisation de la maladie; ils signalent, pour la plupart, des abcès métastatiques, mais ne se demandent pas s'il existe d'autres lésions moins grossières qui pourraient faire envisager la question sous une face nouvelle. Enfin les recherches microscopiques qui nous ont fourni de si précieux renseignements ont été pour ainsi dire complétement laissées de côté. Il y avait donc dans cette direction-là des questions ouvertes. Leur trouver une réponse a été le but de ce travail.

Il résulte de l'observation clinique que nous avons affaire à une infection générale ; le début subit de la maladie après quelques jours d'indisposition, la courbe typique de la fièvre, les symptômes généraux graves et les manifestations locales, variées et successives, parlent

en faveur de cette opinion. Mais nous ignorions encore d'où provenait cette infection générale.

Vient ensuite l'autopsie qui nous montre des désordres importants du côté des organes génito-urinaires et toute une série d'altérations, thromboses, embolies, ecchymoses et abcès, qui nous font voir aussi qu'il s'agit d'une infection générale avec métastases, et, de plus, que cette infection est secondaire aux lésions de l'appareil génital.

En troisième lieu l'examen histologique vient confirmer et compléter le diagnostic. Nous retrouvons l'inflammation de l'urèthre et la prostatite qui paraît d'abord avoir été localisée aux parties glanduleuses de l'organe. Nous voyons que l'inflammation s'est étendue aux vésicules séminales, aux canaux déférents et à la vessie ; dans cette dernière nous trouvons des ecchymoses, des abcès sous-muqueux et d'autres abcès dans la couche musculaire.

D'un autre côté nous avons une fusée purulente partant de la prostate et se rendant dans le tissu cellulaire périprostatique ; ce tissu est lui-même induré, épaissi et enflammé ; on y trouve des micrococques et des thrombus.

En passant de là aux poumons nous y constatons des abcès métastatiques nombreux, situés en majeure partie à la périphérie et sous la plèvre ; des parties gangrénées correspondent quelquefois à ces abcès et ont déversé leur contenu dans la cavité pleurale ; il y a pleurésie purulente avec formation de pseudo-membranes.

Dans le cerveau nous trouvons des embolies sans micrococques ni suppuration.

Dans le cœur nous avons de l'endocardite et des

thrombus avec micrococques ; au myocarde, ainsi que dans les reins et la rate, il existe des abcès contenant des micrococques ; la suppuration de ces foyers paraît liée à la présence de ces microbes ; enfin il y a des parotidites, des abcès musculaires et des arthrites suppurées.

Il serait bon de revenir en quelques mots sur les altérations cérébrales. Elles n'ont pas donné lieu à la suppuration, comme dans les autres organes, au moins dans les parties que nous avons examinées, et, à l'autopsie, il n'en a pas été constaté non plus. On pourrait s'en étonner ; rappelons toutefois que l'examen microscopique a montré les vaisseaux oblitérés par des thrombus d'origine probablement embolique. Dans aucun on n'a trouvé de micrococques, ce qui parlerait en faveur de l'opinion déjà exprimée plus haut que les foyers suppuratifs des autres organes étaient dus principalement à l'influence des micrococques sur les tissus de l'économie. Ces embolus n'étaient pas infectieux ; ils n'ont donc pas déterminé de suppuration, mais seulement des hémorrhagies (par rupture du vaisseau ou par diapédèse) et une réaction inflammatoire formative, ce qui est démontré par la présence de pigment, libre ou inclus dans des cellules, et par l'organisation partielle du thrombus.

Du reste la nature embolique de ces occlusions est bien prouvée par le fait qu'elles se sont produites dans des artérioles et des capillaires et non pas dans des veines. Or, on sait que la thrombose autochthone des capillaires et des artérioles n'est pas démontrée, tandis que les veines sont tout particulièrement disposées pour la formation des thrombus.

En résumé, la partie histologique de ce travail nous conduit à reconnaître les lésions primitives dans l'appareil uro-génital et consécutivement une infection générale avec métastases par embolie. D'ailleurs, nous possédons une preuve directe et matérielle de l'embolie, c'est un fragment du thrombus de la mitrale venu s'arrêter dans une artère du rein. (Voir p. 44.)

Comparons maintenant notre observation avec celles plus ou moins analogues que nous avons trouvées dans la littérature et qui sont relatées à la fin de la partie historique de ce travail.

Il est beaucoup à regretter que les autopsies n'aient pas été complètes, ou si elles l'ont été, que le fait ne soit pas mentionné positivement.

D'un autre côté les recherches microscopiques font, pour ainsi dire, complétement défaut, ce qui fera, nous l'espérons, comprendre et excuser le nombre de pages que nous y avons consacré.

D'abord le point le plus important, la cause de la généralisation de l'infection n'est mentionnée nulle part.

L'endocardite, point important aussi, est notée par Meuriot (2)[1], Desnos (3), Leyden (5) et nous. Jubiot (1) et Lallemand (4) ne disent rien à ce sujet.

Quant aux lésions de l'endocarde, elles ont été trouvées : sur le bord libre de la mitrale et de la tricuspide (2) ; sur la valve antérieure de la mitrale et les deux faces des valvules aortiques (3) ; sur la face inférieure des valvules aortiques (5); par nous au bord libre et sur les deux faces de la valve postérieure de la mitrale, sur

1. Les chiffres entre parenthèses indiquent les citations d'auteurs, dans leur ordre de la partie historique.

le bord de fermeture de la valve antérieure de la même valvule et sur un muscle papillaire (voir p. 36). En résumé, les lésions se trouvent le plus souvent sur la mitrale et les sigmoïdes aortiques qui sont exposées aux frottements les plus énergiques et qui peuvent, en conséquence, être le plus facilement dépouillées de leur endothélium.

En ce qui concerne les indications micrographiques la myocardite en petits foyers est notée par Leyden (5) et par nous.

Nous sommes le premier qui signale des micrococques dans les végétations endocarditiques et dans les différents organes cités.

Les lésions articulaires sont notées par tous les auteurs. Nous avons cité Lallemand (4) parce que la soi-disante attaque de rhumatisme aigu, consécutive à la poussée inflammatoire secondaire d'une prostatite blennorrhagique suppurée, nous paraît devoir être mise en parallèle avec les autres cas d'infection générale ; il est regrettable que cette observation ne soit pas rédigée avec plus de détails, car nous pourrions peut-être admettre que la prostatite à métastases offre encore des chances de guérison ; quoi qu'il en soit le fait n'est pas prouvé pour le moment.

Le malade de Meuriot (2) a eu toutes ses articulations prises successivement ; on n'y retrouve à l'autopsie que de la sérosité. — Dans les autres cas il y a eu : Douleur à l'épaule droite et à l'articulation sterno-claviculaire (3), sans détails sur l'autopsie ; — collection purulente dans les muscles du bras droit et l'articulation du coude du même côté (1) ; — articulations du bras et de la main (5) pendant la première phase de la maladie ; — dans

le cas de Lallemand (4) il n'est rien dit de précis ; — enfin dans le nôtre les douleurs articulaires se succèdent dans l'ordre d'apparition suivant : épaule droite, genou gauche, épaule gauche, genou droit, coudes, articulation tibio-tarsienne, hanche droite ; il faut y ajouter l'articulation sterno-claviculaire gauche, trouvée en suppuration à l'autopsie.

En somme ce sont les épaules et les coudes qui sont pris le plus souvent.

Dans le seul cas de Jubiot (1) il n'y a eu qu'une articulation de prise ; à ce qu'il paraît les autres cas ont tous été polyarticulaires.

D'après Rollet le rhumatisme (?) blennorrhagique est polyarticulaire dans la proportion de 18 : 10 ; d'après Fournier (Dictionnaire Jaccoud) cette proportion serait de 27 : 12 ; l'apparition des symptômes articulaires se ferait par poussées successives ; cette dernière proposition concorde parfaitement avec l'histoire de notre malade.

Les lésions viscérales n'ont pas été recherchées d'une manière exacte par les auteurs ; voici ce que nous avons trouvé : Abcès métastatiques du foie et du poumon gauche (1) ; — engouement bronchique (?) d'un poumon, pas d'infarctus, dégénérescence graisseuse des reins (2) ; — congestion et œdème des deux poumons (3) ; — dans le cas de Leyden (5) myocardite en foyers, œdème pulmonaire, foie agrandi, infarctus de la rate, reins durs avec tuméfaction trouble de la substance corticale. — Nous ne revenons pas sur les lésions viscérales décrites à l'autopsie et à la partie micrographique de notre observation.

Des lésions de la peau, probablement dues à de la gangrène par embolie, n'ont été vues que par Meuriot (2).

En résumé, ces observations, tout en se rapprochant de la nôtre d'une façon remarquable à plusieurs points de vue, restent incomplètes en elles-mêmes. Portant dans une direction qu'aucun auteur n'avait encore prise, nos recherches ramènent la question sous son véritable jour, en traitant avec détail les lésions microscopiques et en tenant compte de leur importance capitale.

Pour qu'une maladie infectieuse se développe chez un individu, deux conditions sont nécessaires : la présence de matières infectieuses (qu'on les appelle virus, micrococques, vibrions ou bactéries) et une brèche par laquelle elles peuvent pénétrer dans l'organisme.

Quel est dans notre cas l'endroit par lequel l'infection s'est produite ?

Le malade avait eu une gonorrhée avant son entrée à l'hôpital, mais comme il ne l'avait pas avouée, cette affection n'aurait pas pu entrer en ligne de compte si l'examen histologique n'en avait pas démontré l'authenticité. Si à l'autopsie la muqueuse uréthrale n'offrait, à l'œil nu, rien de particulier, ce fait n'a rien d'étonnant ; en effet, dans le cas de Jubiot (malade mort en 10 jours par pyohémie symptomatique d'une inflammation violente de l'urèthre) le canal était trouvé intact à l'autopsie. Il faut aussi remarquer qu'il s'est écoulé 23 jours dès le début de l'infection générale jusqu'à la mort de notre malade et que pendant ce temps l'inflammation a pu diminuer d'intensité. D'autre part le fait que la partie antérieure de l'urèthre n'offrait pas au microscope de lésions considérables, ne constitue pas une objection sérieuse ; on sait en effet que la blennorrhagie se propage d'habitude d'avant en arrière depuis le méat et que

ce n'est qu'au bout d'un certain temps qu'elle envahit les parties postérieures du canal. C'est justement ici que nous avons retrouvé les traces non équivoques d'une violente inflammation.

Après avoir envahi l'urèthre cette inflammation s'est étendue à la prostate où elle a produit des abcès dont l'un surtout se fait remarquer par ses dimensions. On pourrait m'objecter qu'il est peut-être d'origine métastatique.

De tels abcès sont déjà connus, voir Socin [1]. M. le professeur Zahn nous a communiqué verbalement deux observations faites par lui à Genève, fièvres typhoïdes graves suivies de pyémie avec abcès métastatiques, entre autres de la prostate. Dans ces cas il y avait une affection antérieure importante qui devait être considérée comme le point de départ de l'infection ; mais ici nous n'avons pas d'affection antérieure autre que la gonorrhée. Faisons observer aussi que l'abcès de la prostate n'est pas isolé mais qu'il est entouré d'autres abcès plus petits qui paraissent dus à une inflammation violente des canaux excréteurs des glandes prostatiques, et qu'au microscope on retrouve les formes intermédiaires entre les canaux en suppuration et les autres qui semblent être sains. Donc nous ne sommes pas autorisé à dire que cet abcès est d'origine métastatique.

En résumé nous avons une inflammation intense de l'urèthre avec prostatite glandulaire ; consécutivement abcès prostatique puis fusée purulente avec thrombose dans le tissu cellulaire périprostatique : la résorption s'est peut-être faite là.

D'un autre côté nous avons des lésions assez consi-

1. Socin in Pitha und Billroth, *Handbuch der allgemeinen und speciellen Chirurgie*, III, Bd., 2. Abtheilung ; 8. Heft, 2. Hälfte, p. 19, § 17.

dérables de la vessie. Nous savons qu'à l'état sain l'épithélium de cet organe n'est guère capable de donner lieu à des phénomènes de résorption, mais que, dès qu'il n'est plus à l'état physiologique il perd de son imperméabilité. Il est donc possible que la résorption de matières infectieuses se soit faite en cet endroit.

Faute de renseignements cliniques nous ignorons laquelle des deux, vessie ou prostate, a été attaquée d'abord. L'examen anatomique ne peut pas nous le dire d'avantage car les lésions sont trop avancées. Toutes deux, du reste, peuvent avoir été prises en même temps.

Nous ne pouvons donc pas nous prononcer entre les deux opinions.

Quoi qu'il en soit, les lésions de la prostate comme celles de la vessie sont secondaires à la gonorrhée, c'est là le point important.

Il s'agirait maintenant de savoir de quelle nature étaient les matières infectieuses.

On pourrait admettre que l'infection et les métastases ont été produites par le virus gonorrhéique lui-même ou bien que nous avons affaire à une pyémie consécutive. Dans la première alternative le virus serait resté pendant un certain temps localisé dans l'abcès prostatique avant de se répandre dans tout l'organisme, c'est-à-dire avant le début de la pyémie. Il arrive, quoique rarement, qu'on trouve à l'autopsie des abcès prostastiques même assez volumineux qui n'ont pas donné lieu pendant la vie à des symptômes cliniques. Tel a été le cas chez notre malade.

Neisser [1] décrit une forme de micrococcus particulière à

(1) *Centralblatt für die medicinischen Wissenschaften*, Berlin, 1879, N° 28.

la gonorrhée ; ces microbes se trouvent en petits amas dans le pus gonorrhéique. Les individus isolés sont ronds et remarquablement gros ; ils ne se rencontrent que rarement. Le plus souvent les micrococques sont situés deux à deux, en forme de 8 ou de biscuit ; ils forment des colonies de 10, 20 individus et plus, entourés d'une masse gluante et séparés les uns des autres par des espaces assez grands.

Dans la plupart des cas les microbes sont situés à la surface des corpuscules du pus (quelquefois à l'intérieur), rarement on les trouve sur des cellules épithéliales.

La division en deux, après le stade de biscuit, une fois accomplie, les individus nouvellement formés se divisent à leur tonr mais dans un sens perpendiculaire à la direction de la segmentation primitive ; il en résulte très fréquemment de petits groupes de quatre micrococques.

On voit qu'il existe une grande analogie sinon une identité parfaite entre les microbes décrits par Neisser et ceux que nous avons signalés nous-mêmes dans le thrombus de la mitrale. Si dans des recherches ultérieures on venait à retrouver cette même forme à la fois dans l'urèthre et dans les métastases, il serait démontré que nous aurions eu affaire au microbe de la gonorrhée.

Aufrecht [1] confirme la découverte de Neisser en ces termes : « Die Mikrokokken bei Tripper sind von aus-
» serordentlichen Grösse. Sie finden sich ebenso häufig
» als Mono- wie als Diplokokken, dabei ausnahmslos in
» grösserer Zahl (16-20) vereinigt. Solche grössere
» Haufen liegen entweder zwischen den Eiterzellen oder

1. Aufrecht, *Pathologische Mittheilungen*, I Heft Magdeburg, 1881. S. 147.

» auch in denselben ; in Epithelien der Harnröhre sind
» sie selten zu finden. »

Ces deux auteurs n'ont donc trouvé les micrococques que dans le pus de la gonorrhée et nulle part ailleurs.

Dans la seconde alternative nous aurions un germe apporté mécaniquement qui a pu prendre pied d'autant plus facilement que les parties avec lesquelles il a été en contact étaient déjà malades. Ce fait serait analogue à ce qui se passe dans les fièvres typhoïdes graves, où l'on peut admettre une infection pyémique par les matières étrangères qui passent sur les ulcérations intestinales ; il ressemblerait aussi aux infections pyémiques d'autres plaies.

Nous ne pouvons pas trancher la question car nous ignorons ce qui s'était passé avant l'entrée du malade à l'hôpital, s'il s'était cathérisé ou fait des injections sans les soins de propreté désirables. Il n'y aurait guère d'autre supposition qui pût expliquer d'une manière plausible l'arrivée des matières infectieuses. A ce point de vue l'anamnèse présente une lacune regrettable.

Nous avons maintenant à discuter la formation du thrombus cardiaque ainsi que l'influence qu'il a exercée sur la marche ultérieure de la maladie.

Après avoir pénétré dans l'économie par les organes génito-urinaires les matières infectieuses, peut-être contenues dans des fragments des thrombus périprostatiques, ont été transportées dans le cœur droit et de là dans les poumons ; elles y ont donné naissance à des lésions que nous avons décrites plus haut. Des particules plus fines auront traversé le poumon et le cœur gauche et auront été lancées dans la circulation arté-

rielle, par conséquent aussi dans les artères coronaires. Selon toute probabilité quelques-unes ont pu rester dans le myocarde, mais il y en a aussi qui seront venues se fixer dans les valvules.

Ce mode de fixation des microbes dans les valvules et les conséquences qui découlent ont été étudiés par le professeur Köster dans un travail sur l'endorcadite aiguë lu à la *Niederrheinische Gesellschaft für Natur-und Heilkunde,* le 19 Mars, 1877 [1].

Köster signale le fait qu'on a trouvé dans des cas récents des amas de micrococques sur les valvules ; il ne s'agirait pas là d'un simple dépôt mais d'un processus plus compliqué.

On sait que les artérioles valvulaires proviennent soit du bord d'insertion de la valvule, soit des rameaux qui remontent le long des muscles papillaires et de leurs cordages tendineux ; ces deux ordres de vaisseaux forment au niveau du bord de fermeture un réseau capillaire délicat, dans lequel la circulation n'est pas très active ni très régulière.

S'appuyant sur cette donnée anatomique et sur ses recherches spéciales Köster a trouvé que les micrococcques contenus dans le sang ne se déposent pas directement sur les valvules, mais qu'ils passent d'abord par

1. Nous ne saurions mieux faire que de rapporter le texte d'un extrait de la partie la plus intéressante : Die Micrococcen aber lagern sich nicht aus dem an den Klappen vorüberströmenden Blute, wie man bisher annahm, sondern gerathen durch die Corornararterien in deren Endverzweigungen und werden peripherwärts so weit wie möglich eingetrieben, Ein Theil bleibt häufig in den Gefässchen der Muskulatur sitzen und erzeugt die sogennanten miliaren embolischen Abscesse. Viel günstiger für eine Embolie sind die anatomischen Einrichtungen der Klappengefässe, indem sowohl von der Insertionsstelle der Klappen als von den Papillarmuskeln her durch die Sehnenfäden alle Gefässe nach den sogenannten Schliessungslinien oder den Nodulis zustreben und hier ein

les artères coronaires et leurs rameaux ; arrivés dans les capillaires de la valvule ils s'y arrêtent, causent la mort des cellules voisines, rompent la paroi vasculaire et se développent dans les tissus. Ils finissent par arriver à la surface et en continuant à s'y développer constituent des végétations.

Partant de ces recherches nous pouvons en déduire que dans notre cas les micrococques arrivés dans le réseau capillaire s'y sont fixés, ont amené une inflammation réactive et une altération de l'endothélium valvulaire. Sur les parties altérées il y a eu formation d'un thrombus ne contenant de prime-abord pas de micrococques et par conséquent non-infectieux. Les fragments qui s'en sont détachés ne devaient en conséquence pas être infectieux et devaient donner lieu à des embolies avec leurs suites ordinaires ; nous en trouvons la preuve dans les embolies du cerveau qui ne sont pas infectieuses et qui n'ont pas suppuré.

Après un certain temps notre thrombus a dû être envahi par les micrococques contenus dans la valvule. Nous ne voulons pas nier pourtant qu'il n'y ait eu peut-être apposition par le sang de matières infectieuses provenant des poumons ou des organes génitaux. A dater de ce moment les embolies devaient contenir des micro-

Capillarkranz bilden. Durch die permanente Anämie der Klappengefässe, und die mechanischen Zerrungen begünstigt werden die Micrococcen mit Vorliebe bis in die Gefässe der erwähnten Stellen, hineingetrieben. Hier äussern sie schon innerhalb der Klappen ihre oben angeführten Wirkungen, oder sie treten und wuchern durch die Gefässe und das umliegende Gewebe bis zur freien Fläche durch, um sich hier reichlich zu vermehren und die vermeintliche Auflagerumg zu bilden. Somit ist die acute Endocarditis dasselbe wie die miliaren Abscesse, nämlich eine micrococcische Embolie und deren Folgen auf das Klappen gewebe (Extrait de la *Deutsche Medic. Wochenschrift*, 1877 N° 28.)

cocques, être de nature infectieuse, et former des abcès. C'est ce que nous avons trouvé dans le myocarde, la rate et les reins, organes où les lésions n'étaient pas encore assez avancées pour qu'on n'en pût reconnaître les différents degrés.

Un point que nous tenons à mentionner c'est l'analogie frappante qui existe entre nos lésions du myocarde et celles que décrit Leyden [1] dans la diphthérie. Comme lui nous avons observé des infiltrations intermusculaires et des foyers de myocardite, sans toutefois y rencontrer de pigment. Plus heureux que lui nous avons pu démontrer positivement la présence de micrococques dans ces foyers. Leyden regarde les dégénérescences graisseuses partielles des muscles du cœur comme ne faisant pas partie intégrante de la myocardite diphthéritique ; suivant lui elles ne seraient dues qu'à l'intensité de la fièvre pendant la première période de la diphthérie et ne se retrouvent pas régulièrement. Ici encore notre cas peut être mis en parallèle avec ceux de Leyden : nous n'avons pas trouvé trace de dégénérescence graisseuse.

Il est intéressant de constater des ressemblances pareilles entre les manifestations de deux maladies contagieuses si différentes ; c'est à juste titre, nous semble-t-il, que Leyden attire l'attention de ce côté-là.

A propos des micrococques, nous désirons revenir en peu de mots sur le thrombus inséré à la valve postérieure de la mitrale.

Sa formation est d'une nature toute spéciale, car il

1. Leyden. Ueber die Herzaffectionen bei der Diphtherie. *Zeitschrift für Klinische Medicin*, 1882, Bd. IV, H. 3.

n'est pas composé, comme les thrombus ordinaires, de globules blancs et de fibrine. Les globules blancs ne constituent qu'une partie accessoire ; la masse générale est formée de colonies de micrococques englobées dans une masse fibrineuse qui contient quelques globules blancs disséminés ; çà et là de petits amas de globules rouges.

Nous avons en outre constaté un arrangement particulier à la périphérie de certaines colonies avec changement de volume des micrococques. Ces derniers sont devenus plus gros et se sont groupés par quatre, un peu à la manière des sarcines de l'estomac.

A notre connaissance ces dispositions n'ont pas encore été décrites, c'est pourquoi nous désirons attirer sur elles l'attention de nos lecteurs.

Leyden[1] semble avoir vu quelque chose d'analogue dans un cas d'endocardite à la suite d'une fièvre intermittente. Voici ce qu'il en dit lui-même :

« Das Herz betreffend, so zeigen sich die, auf der
» Mitralklappe aufsitzenden Vegetationen auf das reich-
» lichste mit Mikrococcenmassen durchsetzt, welche zum
» Theil in den bekannten Zoogloeamassen angeordnet
» sind. Meistentheils sind es nur Körnchen, doch werden
» auch Stäbchen und 2-3 gliedrige Fäden beobachtet.
» Die Zoogloeamassen sitzen am reichlichsten und dich-
» testen in den zunächst de Klappenoberfläche aufsit-
» zenden Gerinnungen. Die Klappe selbst ist reichlich
» mit Zellen infiltrirt ; besonders nach der freien ulce-
» rativen Oberfläche findet eine äusserst reichliche
» dichte Zellenproduction statt, welche ohne Epithel-
» belag an die polypösen Gerinnungen angrenzt. »

1. Leyden, *Ueber intermittirendes Fieber und Endocarditis*, in *Zeitschr. für klinische Medicin*. Bd. IV. Heft 3.

Il a donc constaté comme nous des micrococques en colonies dans les végétations de la valvule mitrale; comme nous aussi il a vu des micrococques disséminés dans la fibrine. Les microbes étaient pour la plupart à l'état de granulations (ce que nous appelons l'état pointillé), mais on pouvait voir aussi des bâtonnets et des filaments composés de deux à trois segments. Leyden n'ajoute pas qu'ils soient rangés d'une façon particulière. Sous ce rapport l'observation de cet auteur et la nôtre présentent des divergences intéressantes, se rattachant peut-être à la spécificité des germes pour chaque maladie infectieuse.

Eberth[1] a examiné le liquide sous-arachnoïdien, le poumon et les fausses-membranes pleurétiques d'un homme mort de pneumonie compliquée de méningite; il y a trouvé des diplococques en grande quantité. Voici ce qu'il dit à propos des fausses-membranes : « Les organismes s'y présentent en grand nombre, tantôt isolés, tantôt en colonies sous forme d'amas aplatis composés de deux ou trois couches tout au plus. Les micrococques de la diphthérie (en forme de zooglœa) sont plutôt des pelotons compacts et arrondis. Les diplococques de la plèvre et de son exsudat ne sont pas aussi serrés; il n'y a pas de masse intermédiaire gélatineuse; les colonies aplaties ne sont pas nettement délimitées, mais elles présentent des prolongements minçes et courts, composés de diplococques rangés en ligne. Ces lignes sont séparées les unes des autres par des espaces assez grands. »

Il paraît bien y avoir là, comme dans notre cas, une

1. Eberth. *Zur Kenntniss der mykotischen Progresse*, in *Deutsches Archiv für klinische Medicin 1880*. Bd: 28. Heft. 1. S. 9.

sorte de groupement, mais les colonies consistaient en une seule forme de microbes. Au contraire, les colonies que nous avons décrites montrent deux formes de micrococques, et la forme la plus développée ne se compose pas de diplococques, mais de micrococques groupés par quatre et englobés dans une matière gélatineuse.

Tout récemment Friedländer[1] est venu confirmer la découverte d'Eberth dans huit cas de pneumonie qu'il a examinés. Les diplococques formaient des masses aplaties et quelquefois aussi des chaînes.

La forme nouvelle que nous avons observée ne concorde donc pas avec ce qui a été vu jusqu'ici.

L'état pointillé (ou granulé) est-il une phase de développement commune à deux ou plusieurs espèces de micrococques ?

Chaque espèce particulière donne-t-elle toujours lieu à des formes secondaires, spéciales et identiques lorsque les conditions de développement sont les mêmes ?

Ce sont là des questions qui ne peuvent pas être tranchées par une seule observation et auxquelles la pathologie expérimentale seule peut répondre. Les inoculations de lapins faites au laboratoire d'anatomie pathologique de Genève avec des matières provenant de notre sujet n'ont malheureusement pas donné de résultat.

En terminant nous voudrions encore insister sur l'importance qu'il y a à ce que des cas semblables au nôtre fassent l'objet de recherches complètes à tous égards.

Nous avons déjà signalé plus haut une lacune à ce

1. Friedländer. *Ueber Schizomyceten bei der acuten fibrinösen Pneumonie*, in *Virchow's Archiv. 1882*. Bd. 78. Heft. 2, p. 319.

travail : le manque de renseignements certains sur ce qui s'est passé avant l'entrée de notre malade à l'hôpital. C'est là le point qui nous a empêché de tirer des conclusions plus absolues sur la nature des matières infectieuses. Mais le premier pas est fait et nous sommes convaincu que d'autres cas semblables se présenteront sous des conditions plus favorables que le nôtre, surtout en ce qui concerne la première phase de la maladie. Comme ces cas doivent donner des résultats plus positifs, nous aurons la satisfaction d'avoir attiré l'attention sur ce sujet et particulièrement sur les points qui restent encore à élucider.

Pour résumer encore une fois les résultats de nos recherches nous dirons que :

1. La gonorrhée peut déterminer des affections suppuratives locales et générales ;

2. Dans les foyers suppuratifs se trouvent des micrococques ;

3. Ces micrococques ont, par places, une forme particulière.

OUVRAGES CONSULTÉS

AUFRECHT. *Pathologische Mittheilungen.* I Heft. Magdeburg 1881.

BERTHERAND. *Gazette Médicale.* 1851. p. 53.

BONNAFONT. *V. Bertherand.*

CAUDMONT. *In Horion. Des rétentions d'urine.* Paris, 1863, p. 323.

CONCHE. *Bull. Soc. anat.*, 1867, p. 185 et 188.

DESNOS. *Gaz. des Hôpitaux*, 1877, p. 1067.

EBERTH. *Zur Kenntniss der mykotischen Processe. Deutsches Archiv f. klin. Medicin.* 1880. Bd. 28. Heft 1.

FABRE. *Nouvelles observations sur les maladies vénériennes.* Paris 1779. Ob. VII, p. 20. Ob. X, p. 25. Obs. XI, p. 27.

FRIEDLÆNDER. *Ueber die Schizomyceten bei der acuten fibrinösen Pneumonie. Virchow's Archiv.* 1882. Bd. 87. Heft 2, p. 319.

GOSSELIN. *Gazette des Hôpitaux.* 1867, p. 583.

GUYON. *Observations inédites.* Voir Segond.

JUBIOT. *Gazette des Hôpitaux.* 1872, p. 476.

KÖSTER. Extrait de la *Deutsche medicinische Wochenschrift*, 1877, N° 28.

LAFORGUE. *Gazette des Hôpitaux.* 1877, p. 316.

LALLEMAND. Voir Segond.

LANGHANS. *Beobachtungen über Resorption der Extravasate und Pigmentbildung in denselben. Virchow's Archiv.* 1870. Bd.49, p. 66.

LEYDEN. *Ueber intermittirendes Fieber und Endocarditis. — Ueber die Herzaffectionen bei der Diphtherie in: Zeitschrift für Klinische Medicin.* 1882. Bd. IV. Heft 3.

MEURIOT. *Gazette des Hôpitaux.* 1868, p. 1.

NEISSER. *Centralblatt für die medicinischen Wissenschaften.* Berlin 1879. N° 28.

PARMENTIER. *Union médicale.* 1862, p. 597 et 598.

PETER. *Union médicale.* 1856, p. 562.

PETIT. J.-L. *Œuvres posthumes de chirurgie*, mises au jour par M. Lesne, maître en chirurgie. Paris 1774, p. 36.

PITHA et BILLROTH. *Handbuch der allgem. und speciellen Chirurgie* III. Bd. 2, Abthlg., 8. Heft, 2. Hälfte (Socin).

SEGOND. *Des abcès chauds de la prostate et du phlegmon périprostatique.* Paris 1880. Obs. III, p. 156. Obs. IV, p. 159. Obs. V, (Guyon), p. 161. Obs. VII, p. 166. Obs. XI, p. 173. Obs. XII, p. 174. Obs. XIII, p. 176. — N° 8 (Guyon), p. 212. N° 13 (Guyon), p. 213. N°s 74 et 75 (Lallemand), p. 221.

SOCIN. *Die Kranhheiten der Prostata.* Voir Pitha et Billroth.

STOLL. *Zur Pathologie und Therapie des acuten Prostataabscesses.* Thèse. Zurich 1877. N°s 1 et 2, p. 5. — N°s 6-12, p. 9-14.

TERRILLON. *Gazette des Hôpitaux.* 1879, p. 986.

EXPLICATION DES PLANCHES

PLANCHE I

Fig. 1.

Grandeur naturelle. — Représente le ventricule gauche ouvert et vu par sa partie antérieure.

t [1], trombus siégeant sur le bord de la valve postérieure de la mitrale.

t[2], thrombus dans les cordages tendineux du muscle papillaire antérieur.

t[3], thrombus attaché derrière le muscle papillaire postérieur.

mp, muscle papillaire antérieur coupé transversalement, sa moitié supérieure est relevée.

va, valve antérieure de la mitrale.

vp, valve postérieure de la mitrale.

Fig. 2.

Grossissement 300 diamètres. — Fragment de muscle du cœur montrant un petit abcès en voie de formation autour d'une colonie de micrococques située dans un vaisseau.

a. colonie de micrococques dans un vaisseau.

b, endothéliums du vaisseau.

c, infiltration cellulaire autour de la colonie.

d, muscles striés avec leurs noyaux.

Fig. 3.

Dessin à la loupe, grossissement 5 diamètres. — Coupe de la valve postérieure de la mitrale avec son thrombus.

m, faisceaux musculaires coupés transversalement vers l'insertion de la valve.

v, valve postérieure de la mitrale.

t, thrombus contenant des colonies de micrococques.

c, colonies disséminées dans la fibrine du thrombus; elles sont isolées ou réunies en grappe.

Fig. 4.

Vue générale d'une des colonies du thrombus, au microscope; grossissement moyen.

a, parties centrales de la colonie paraissant plus claires.

b, zone moins claire près de la périphérie; les micrococques y semblent plus serrés et plus gros.

p, zone periphérique avec micrococques groupés d'une façon particulière.

d, colonies plus petites situées dans la fibrine.

e, globules blancs disséminés dans la fibrine.

f, fibrine entourant la colonie et paraissant comme refoulée.

g, espace vide entre la fibrine et la colonie.

Fig. 5.

Objectif à immersion, Hartnack N° 9. Représente, disséminées dans la fibrine, les deux formes de micrococques, sans formes de transition pour les faire mieux ressortir.

p, micrococques groupés à la manière des sarcines et formant des séries linéaires.

m, micrococques à l'état pointillé; on en voit aussi quelques-uns isolés entre *m* et *p*.

f, fibrine.

b, globule blanc } pour servir de point de comparaison.
r, globule rouge }

La proportion n'est pas tout à fait gardée en ce sens que les micrococques groupés sont un peu trop gros par rapport aux autres.

PLANCHE II

Fig. 1.

Fort grossissement, — Portion de colonie de la Pl. I, fig. 3, montrant les différents groupements de micrococques.

z. c, zone centrale claire.
z. f, zone moins claire, à micrococques serrés.
p, zone des micrococques groupés à la manière des sarcines de l'estomac.
h, matière hyaline limitant le bord de la colonie.
k, espace vide entre la colonie et la fibrine qui l'entoure.
b, fibrine paraissant comme refoulée sur les bords.
p. i, colonie isolée de micrococques groupés en sarcines, située dans le stroma fibrineux.
m. i, micrococques à l'état pointillé disséminés dans la fibrine.
t, colonies de micrococques entièrement à l'état pointillé.

Fig. 2.

Fort grossissement. — Colonie de micrococques dans une artériole splénique.

c, colonie, de forme bosselée.
e, endothéliums vasculaires.
p. l, pulpe de la rate.

Fig. 3.

Grossissement 300 diamètres.— Colonie de micrococques située à la bifurcation d'une petite artère dans un septum de la rate.

c, colonie.
p. v, paroi vasculaire.
f. l, fibres lisses de la paroi *p. v.*
c. l, éléments cellulaires de la rate.

Fig. 4.

Grossissement 300 diamètres.— Colonie de micrococques dans un vaisseau glomérulaire du rein.

c, colonie de forme irrégulière et contournée dans une anse vasculaire.

e, endothélium vasculaire visible par places.

h, hile du glomérule.

t. c, tubes contournés.

Fig. 5.

Grossissement 300 diamètres. — Coupe transversale dans un abcès de la substance corticale du rein, avec micrococques renfermés dans un vaisseau sanguin.

c, colonie de micrococques dans une petite artériole.

e, endothélium de l'artériole.

v, veinule avec ses endothéliums.

a, abcès.

t. c, tubes contournés autour de l'abcès.

Fig. 6.

Grossissement 70 diamètres. — Coupe longitudinale dans la substance médullaire du rein, avec deux abcès dont l'un contient une colonie de micrococques.

c, colonie de micrococques dans un abcès.

a, abcès.

b, tubes droits du rein.

PLANCHE III

Fig. 1.

Dessin de dimensions légèrement réduites. — Vessie, prostate et urèthre ouverts par la partie antérieure.

p, prostate.

v, verumontanum.
a. p, abcès dans le lobe gauche de la prostate.
e, ecchymoses.
h, petites veines congestionnées.
a.m, abcès sous-muqueux.
o, abcès avec perforation de la muqueuse.

Fig. 2.

Grossissement moyen. — Abcès situé dans la pulpe splénique et contenant des micrococques.
c, colonie de micrococques.
a, abcès.
r, pulpe splénique.
s, travée conjonctive de la rate.
d, petite colonie de micrococques dans la pulpe.

Fig. 3.

Fort grossissement. — Portion d'une coupe de la fusée purulente du grand pectoral.
m, faisceaux musculaires.
i, infiltration interstitielle.
f, fibres musculaires écartées par l'infiltration.
t, travée connective infiltrée.
a, artériole.
v, veinule.

Nous exprimons à M. Brumm-Knecht, lithographe (boulevard de Plainpalais, Genève), nos meilleurs remerciements pour l'obligeance qu'il a mise à la préparation, longue et délicate, de ces planches.

La Faculté de Médecine, après avoir lu la présente thèse, en autorise l'impression, sans entendre par là émettre d'opinion sur les propositions qui s'y trouvent énoncées.

Genève, 10 mai 1882.

J.-L. PREVOST,

doyen de la Faculté.

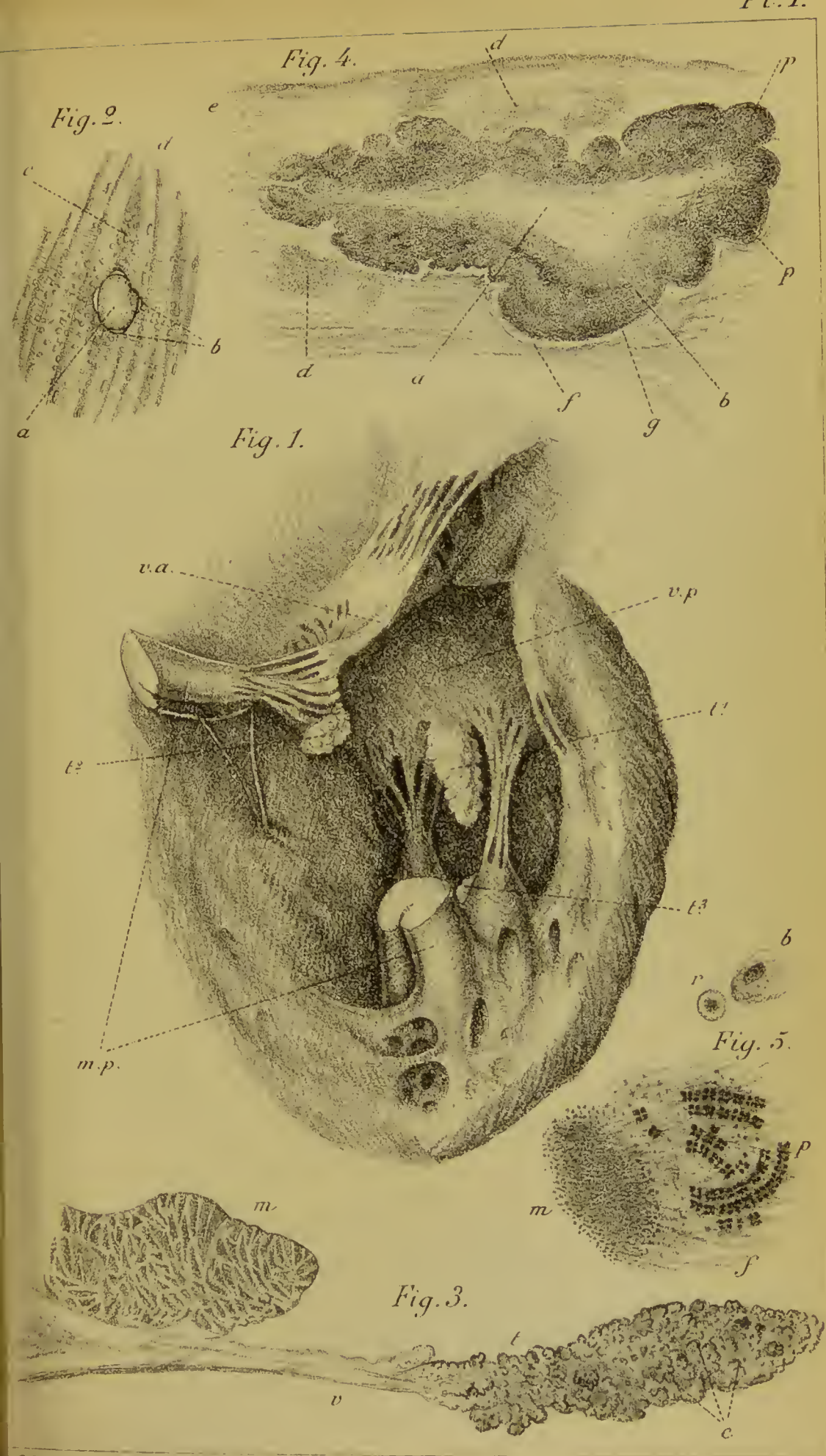

Dr. A. Eternod, del. & scalpsit.

Lith. Brumm. Knecht.

Fig. 1.

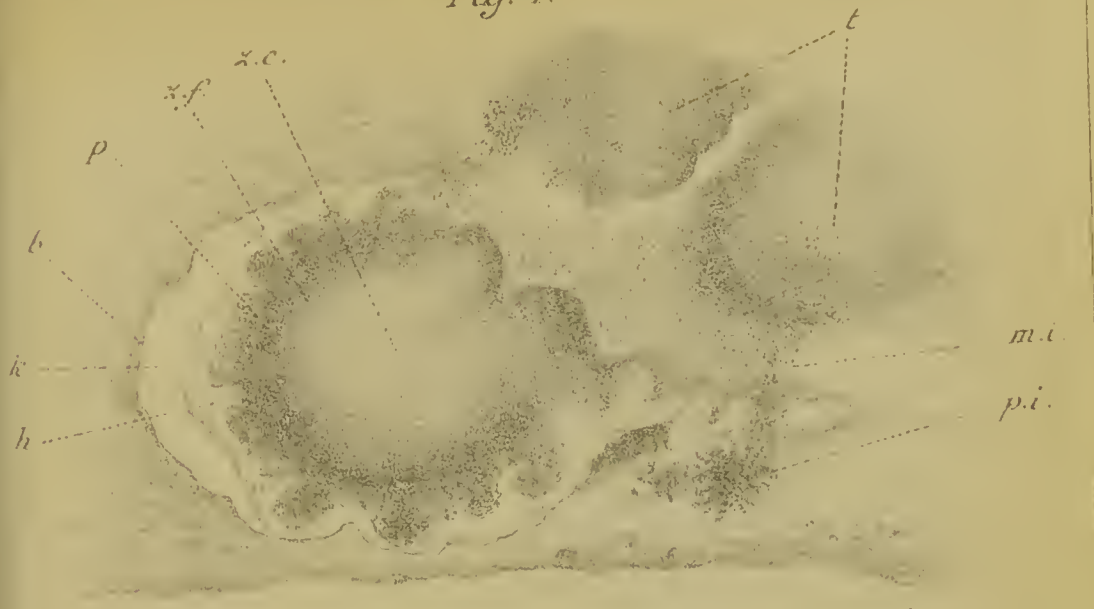

Fig. 2.

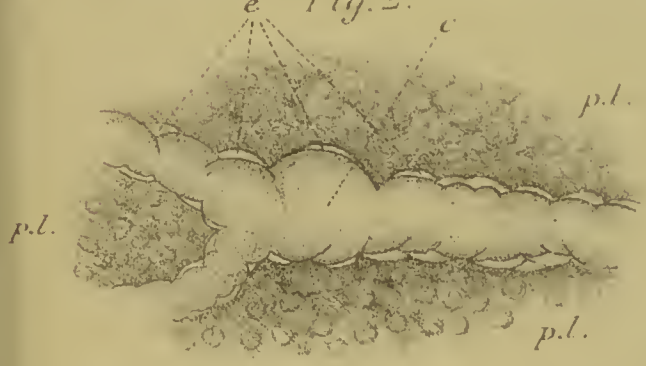

Fig. 3.



Fig. 4.

Fig. 5.

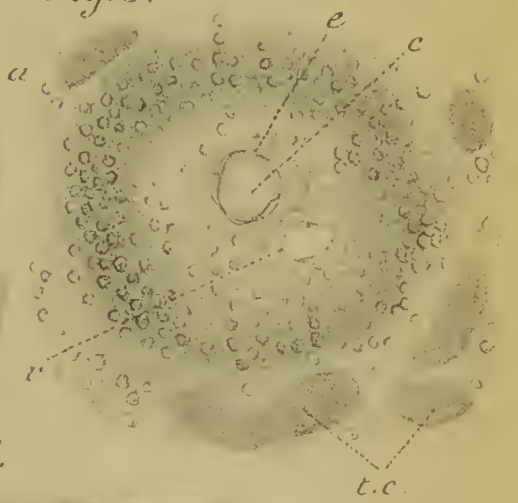

Fig. 6.



Dr. A. Eternod, del. & sculpsit.

Lith. Brumm-Knecht.

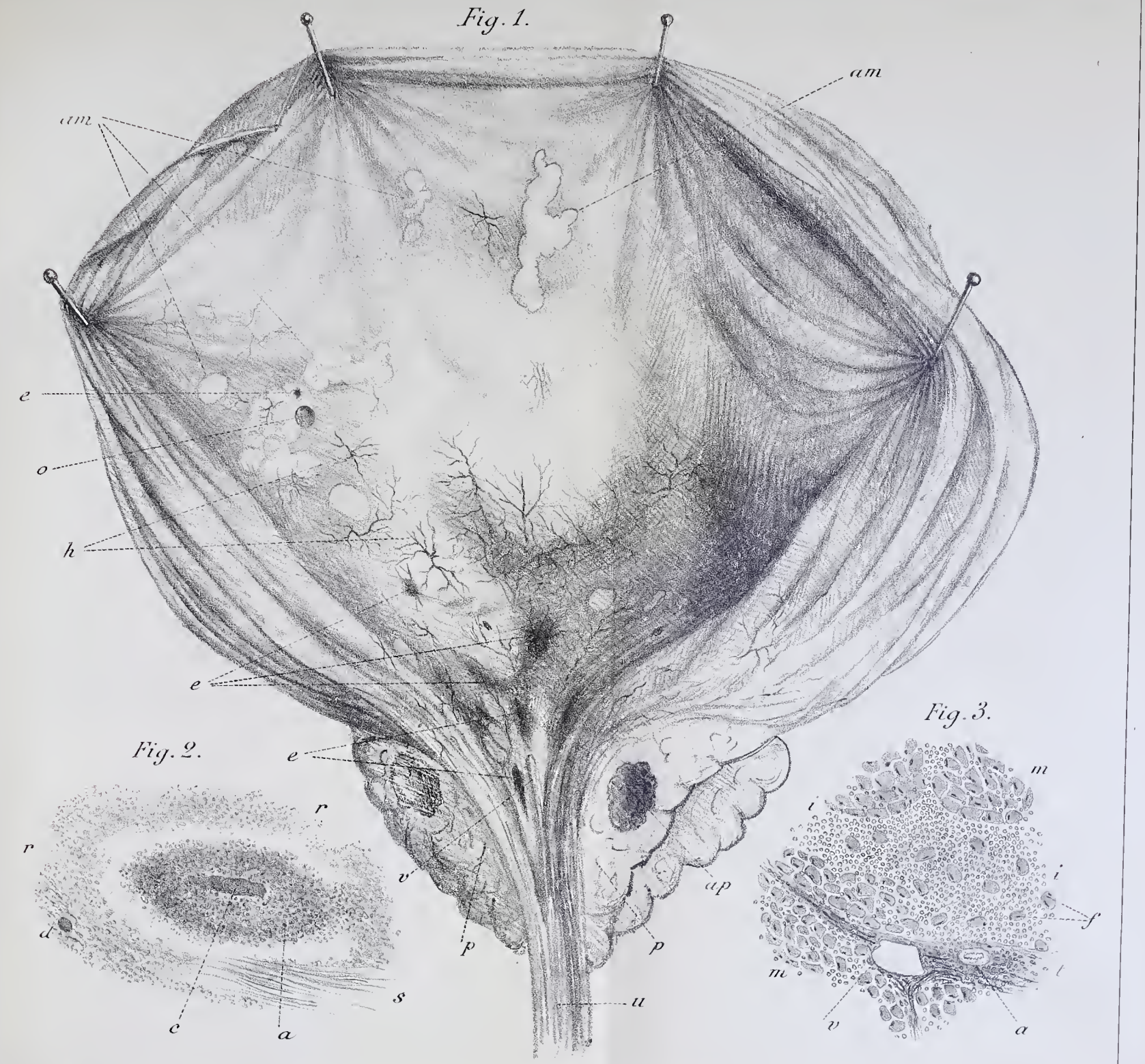

J. Eternod, del & sculpsit.

Lith. Brumm-Knecht